

# Defectos de la línea media: senos, fístulas y quistes

LI. Puig Sanz

Muchas alteraciones del desarrollo embrionario dan lugar a defectos de la línea media, que puede manifestarse en la piel de los lactantes y los niños en forma de senos o nódulos congénitos, localizados en la línea media o en sus proximidades. A menudo estas depresiones y protuberancias son la primera manifestación del defecto embriogénico, y pueden preceder al desarrollo de quistes, senos (invaginaciones cutáneas acabadas en fondo de saco) y fístulas (cuando comunican la piel con una cavidad interna, en sentido estricto). Si no se tiene en cuenta y se trata adecuadamente la posible afectación de estructuras internas (huesos del cráneo y sistema nervioso central) pueden desarrollarse complicaciones graves y potencialmente mortales, lo que es especialmente frecuente en las lesiones situadas en la cabeza, el cuello y la espalda, cuya extensión profunda puede afectar al sistema nervioso central. Por consiguiente, aunque las lesiones congénitas de la línea media son relativamente raras en la práctica dermatológica pediátrica, es fundamental el conocimiento de su posible extensión profunda y su diagnóstico diferencial. En este capítulo se revisarán las manifestaciones clínicas, diagnóstico diferencial y tratamiento de las lesiones cutáneas correspondientes de defectos de cierre del tubo neural o de los arcos branquiales que se localizan en el cuello, la cara, el cuero cabelludo y la espalda.

## Cuello


En las caras anterior y laterales del cuello, los quistes y senos congénitos aparecen como

consecuencia de la embriogénesis anormal del tiroides y otras estructuras importantes de la línea media del cuello o bien del timo, cuyo primordio migra por el cuello hasta llegar a su destino final. La remodelación anómala de los arcos branquiales da lugar a defectos de la hendidura branquial, que se localizan con mayor frecuencia en la cara lateral del cuello<sup>1</sup>. Cuando una lesión congénita de la línea media se encuentra ubicada en la cara posterior del cuello debe tenerse en cuenta la posibilidad de que constituya una manifestación de disrafismo espinal. La embriogénesis y presentación clínica de estas lesiones son similares a las que aparecen en la línea media del dorso y se discutirán en la sección dedicada a la espalda.

## Diagnóstico diferencial

El diagnóstico diferencial de las lesiones congénitas del cuello se resume en la Tabla 1. Los quistes dermoides también tienen su origen en alteraciones del desarrollo y pueden aparecer en cualquier localización de la cabeza y el cuello, pudiendo confundirse con los quistes del conducto tirogloso cuando se presentan en la línea media de la cara anterior del cuello<sup>2</sup>. Las adenitis infecciosas (víricas, bacterianas o, más raramente, micobacterianas) son una causa frecuente de nódulos cervicales adquiridos en los niños. También pueden presentarse en esa localización diversas neoplasias benignas (quiste epidermoide, pilomatrixoma) y lesiones vasculares (hemangioma, linfangioma o higroma quístico o malformaciones venosas). Raramente pueden dar lugar a nódulos en el

**Tabla 1. Cuello: embriogénesis anormal del tiroides, el timo o los arcos branquiales**

Línea Media:	Laterales	
<ul style="list-style-type: none"> <li>• <b>quiste conducto tirogloso</b></li> <li>• quiste y seno broncógeno</li> <li>• hendidura cervical de la línea media</li> </ul>	<ul style="list-style-type: none"> <li>• <b>quiste hendidura branquial</b></li> <li>• seno y fístula branquial</li> <li>• vestigio branquial</li> <li>• <b>quiste cervicotímico</b></li> </ul>	

\* En negrita, las formas de presentación tardía (2ª década); el resto, habitualmente son congénitas.

cuello de un niño los procesos neoplásicos (linfomas o, más raramente, carcinomas de tiroides o rhabdomyosarcomas).

### Características clínicas y embriogénesis

#### Quistes del conducto tirogloso

Cuando el primordio tiroideo desciende de la base de la lengua hasta su ubicación final en la cara anterior del cuello, se mantiene conectado a su origen mediante una estructura embrionaria localizada en la línea media que se conoce como conducto tirogloso. Este conducto normalmente desaparece hacia la novena semana de gestación, pero si persiste íntegramente o quedan restos celulares del mismo siguiendo su trayecto aparece un quiste tirogloso, un seno tirogloso o tejido tiroideo ectópico. Esas anomalías pueden localizarse en cualquier punto del trayecto del conducto, desde la cara posterior de la lengua hasta la superficie anterior del cuello. El quiste del conducto tirogloso es el quiste congénito más frecuente del cuello. Se presenta en la primera década de vida como una masa redondeada asintomática, localizada en la línea media del cuello, que se desplaza al tragar debido a su unión con el hueso hioides. Puede localizarse en situación discretamente lateral a la línea media (Fig. 1) o, raramente, como una lesión intraoral en el dorso de la lengua. Los quistes del

conducto tirogloso pueden presentarse en la primera infancia dando lugar a trastornos de la alimentación y obstrucción de las vías aéreas<sup>3</sup>. Los senos del conducto tirogloso se localizan asimismo en la línea media de la cara anterior del cuello y a menudo se asocian con quistes profundos, pudiendo dar lugar al drenaje de un líquido claro o purulento. En muchos casos, estos senos aparecen de forma secundaria a la inflamación del quiste subyacente<sup>4</sup>.

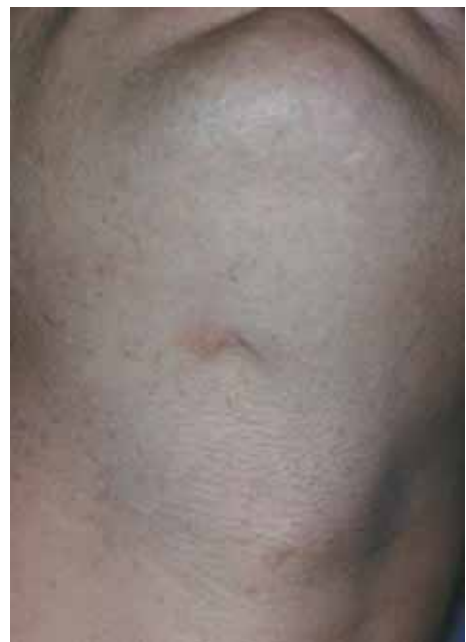

Fig. 1. Quiste del conducto tirogloso.

Los quistes del conducto tirogloso pueden ser inaparentes hasta que se desarrollan complicaciones tales como infección, ruptura o inflamación de los mismos. Raramente pueden desarrollarse neoplasias (carcinoma papilar de tiroides) en el quiste, lo que ocurre por lo general en la vida adulta<sup>5</sup>.

Con el fin de prevenir estas complicaciones está indicada en todos los casos la extirpación quirúrgica de las anomalías del conducto tirogloso. Los pacientes deben remitirse a un cirujano tan pronto como se efectúa el diagnóstico. La evaluación preoperatoria debe incluir estudios gammagráficos con el fin de determinar la localización y función del tejido tiroideo, puesto que la extirpación de un tiroides ectópico puede producir un hipotiroidismo residual. También pueden ser útiles la práctica de una resonancia magnética y/o de una tomografía computadorizada. Por lo general se extirpan la totalidad del conducto tirogloso o los restos del mismo y un segmento del hueso hioides, con el fin de evitar la recidiva del quiste<sup>6</sup>.

### ***Seno, quiste o fístula de la hendidura branquial***

A semejanza de los quistes del conducto tirogloso, los quistes de la hendidura branquial se presentan como nódulos blandos, redondeados, de color de piel normal y crecimiento lento, que pueden hacerse evidentes tan sólo cuando adquieren signos inflamatorios tales como la infección, ruptura o inflamación de los mismos. Sin embargo, los quistes de la hendidura branquial son mucho menos frecuentes que los quistes del conducto tirogloso y pueden presentarse de forma tardía, por lo general en la 2ª o 3ª décadas de la vida<sup>5</sup>. Los más frecuentes se originan en el segundo arco branquial y se localizan en la cara lateral del cuello, siguiendo el borde anterior del músculo esternocleidomastoideo. El seno de la hendidura branquial es la anomalía más frecuente del arco branquial y se presenta hacia los 5 años de edad en forma de una pequeña depresión en la cara lateral del cuello. En la apertura del mismo pueden observarse protuberancias

cutáneas o restos de cartílago. En ocasiones sólo se advierte la presencia de un seno de la hendidura branquial cuando se infecta o se hace eritematoso y doloroso, o drena pus. Los senos de la hendidura branquial pueden extenderse hacia la profundidad del cuello hasta más allá de la bifurcación carótidea. Las fístulas de la hendidura branquial, la forma más rara de alteraciones de la hendidura branquial, pueden conectarse con la orofaringe amigdalares; por lo general se presentan en forma de una pequeña depresión en la cara lateral del cuello que drena líquido.

Las anomalías de la hendidura branquial son el resultado del desarrollo anormal de los arcos branquiales, que son elementos primordiales simétricos que se unen en la línea media en las primeras fases de la gestación y dan lugar a muchas estructuras vitales de la cabeza y el cuello. Las aberraciones de los elementos del primer arco branquial son raras, presentándose en la región preauricular del trago y la porción superior del cuello. Las anomalías del segundo arco branquial son las más frecuentes, se presentan en el cuello y se han discutido anteriormente. Las alteraciones del tercer y cuarto arcos branquiales son muy raras pero pueden presentarse en la porción inferior del cuello en forma de un seno (Fig. 2) o en la profundidad del cuello como un quiste<sup>6</sup>.

Las anomalías de la hendidura branquial deben remitirse a un cirujano para su tratamiento

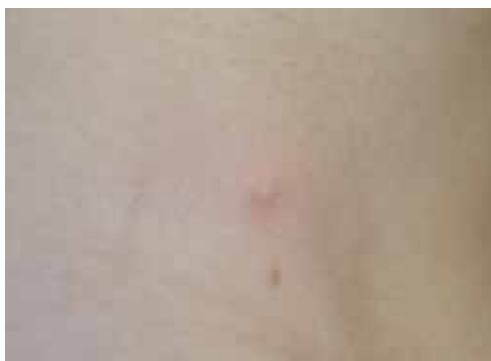

Fig. 2. Seno de la hendidura branquial.

quirúrgico tan pronto como se identifican con el fin de prevenir la infección de las mismas, que si está presente, debe ser siempre objeto de tratamiento adecuado antes de proceder a la extirpación. Pueden ser útiles los estudios radiológicos mediante tomografía axial computarizada o resonancia magnética para definir y delimitar la alteración anatómica, estando indicadas la disección y extirpación completa de los tractos con el fin de prevenir la aparición de recidivas.

### **Vestigios branquiales**

Las carúnculas o remanentes branquiales condrocútaneos cervicales pueden presentarse como pápulas o nódulos irregulares, pedunculados, de consistencia firme y móviles<sup>4</sup>. Pueden localizarse en cualquier parte del cuello, pero a menudo se observan por encima del tercio inferior del músculo esternocleidomastoideo. Estas anomalías congénitas carecen de extensión en profundidad y pueden extirparse si se desea por razones cosméticas; pueden contener cartílago, que debe extirparse en su totalidad, para lo que a menudo no es adecuada la práctica de una excisión en afeitado. Los vestigios branquiales probablemente son restos del mesodermo del arco branquial y se asocian con otras alteraciones congénitas en la mayoría de los pacientes.

### **Quiste y seno broncogéno**

Los quistes y senos broncogénos se presentan en el momento del nacimiento en forma de nódulos asintomáticos o senos que drenan líquido, por lo general situados en la fosa supraesternal. También pueden presentarse en cualquier localización del cuello, los hombros, la espalda y el pecho. Con el paso del tiempo los quistes pueden aumentar de tamaño y los senos pueden drenar un fluido mucoso. Los quistes broncogénos están revestidos de epitelio columnar ciliado pseudoestratificado y su pared puede contener músculo liso y cartílago. Los quistes y senos broncogénos normalmente se desarrollan a partir de elementos

tráqueobronquiales ectópicos secuestrados, aunque algunos autores discuten este origen por considerar que son simplemente variantes de los quistes de la hendidura branquial<sup>8</sup>. Por lo general no presentan conexiones con estructuras profundas, pero deben extirparse con el fin de evitar su infección y drenaje.

### **Quiste tímico cervical**

Estas lesiones infrecuentes aparecen en la cara lateral del cuello en la primera o segunda década de la vida y tienen un aspecto similar al de los quistes de la hendidura branquial. Existe una forma familiar que se transmite como un rasgo autosómico dominante. También se conocen como quistes del conducto timofaríngeo, lo que refleja su origen embriológico en los tractos bilaterales por los que se efectúa la migración del primordio tímico en las primeras fases del desarrollo embrionario. Estos tractos se extienden desde la faringe hasta el tórax, por lo que los quistes de este tipo pueden estar conectados con estructuras profundas del cuello, llegando incluso a la faringe<sup>9</sup>. Al igual que en el caso de los quistes de la hendidura branquial y del quiste tirogloso, la extirpación de los quistes tímeocervicales está indicada con el fin de evitar la infección, siendo necesario explorar todo el tracto que se extirpa.

### **Hendidura cervical de la línea media**

Esta rara anomalía de la cara ventral del cuello consiste en una lesión pedunculada cutánea, un tracto de piel atrófica y un seno inferior, acabado en fondo de saco, que contiene glándulas salivales. Puede ser un defecto aislado o asociarse con otras defectos de la línea media tales como el paladar hendido. Antiguamente este defecto se agrupaba con las anomalías del conducto tirogloso, pero en la actualidad se considera que es una anomalía independiente cuyo origen se desconoce pero puede deberse a un defecto de fusión de los segundos arcos branquiales. Las hendiduras cervicales de la línea media deben extirparse con el fin de

prevenir el desarrollo de una contractura en flexión del cuello<sup>10</sup>.

## Línea media de la nariz

Los nódulos congénitos situados en la línea media de la nariz, el cuero cabelludo, la cara posterior del cuello y la espalda presentan un riesgo elevado de extensión al sistema nervioso central, que es especialmente importante tener en cuenta para prevenir consecuencias potencialmente mortales tales como el drenaje de líquido cefalorraquídeo o la aparición de una meningitis recidivante. Por consiguiente, las lesiones de la línea media en esta localización deben manejarse con cuidado, siendo necesario un estudio radiológico sistemático antes de efectuar la extirpación de las lesiones o incluso la práctica de biopsias o punciones superficiales.

## Diagnóstico diferencial

En la línea media de la nariz pueden verse quistes dermoides, lipomas y cefalocelos (que incluyen meningoceles y gliomas)<sup>11-15</sup>. Aunque

son raras, la importancia de estas lesiones radica en la frecuencia con que se asocian con extensión al sistema nervioso central. El diagnóstico diferencial de los nódulos congénitos de la línea media nasal también incluye neoplasias benignas frecuentes tales como los hemangiomas y, más raramente, neoplasias malignas como el rhabdomioma. Los hemangiomas pueden diferenciarse de los gliomas nasales por su curso evolutivo típico, puesto que aparece en las primeras semanas de vida y crecen rápidamente en el transcurso del primer año.

## Embriología

Los orígenes embriológicos de los quistes dermoides, los lipomas y los encefalocelos en la línea media de la nariz probablemente sean similares, y consisten en un defecto de la separación entre el neuroectodermo y el ectodermo superficial. En las primeras fases de la gestación se extiende un divertículo de duramadre por el foramen cæcum hasta una región de la nariz situada justo por debajo del ectodermo de superficie, denominado espacio prenasal (Fig. 3). El divertículo normalmente

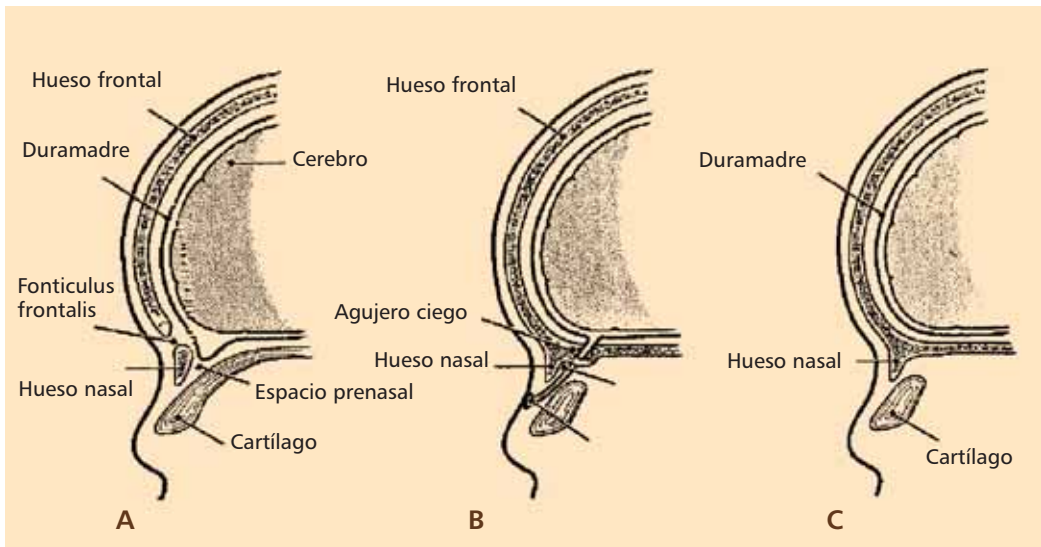


Fig. 3. Fases del desarrollo embrionario de la línea media de la nariz.

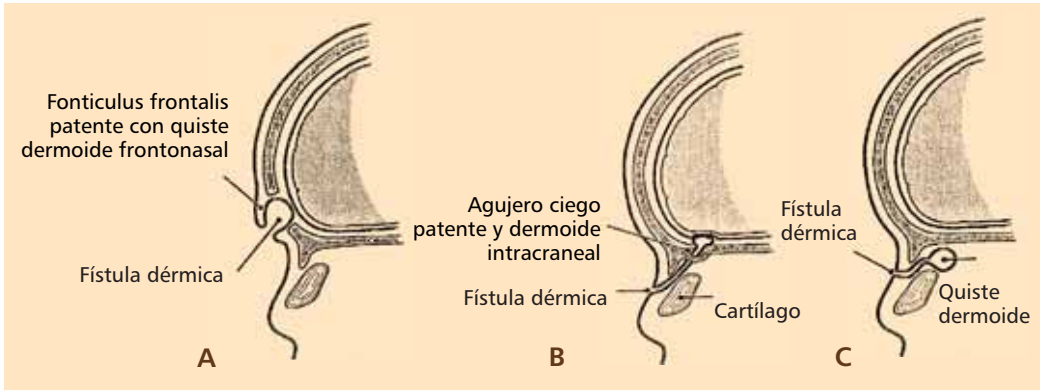


Fig. 4. Lesiones de la línea media de la nariz.

se separa del ectodermo y se retrae hacia el sistema nervioso central, cerrándose el defecto del cráneo en el foramen cæcum. Si no se produce dicha separación y el ectodermo de superficie se retrae hacia las proximidades de la nariz o del sistema nervioso central se producen tractos, senos y quistes dérmicos (Fig. 4). Si queda neuroectodermo en las regiones superficiales de la nariz, con la obliteración parcial o total de la conexión con el sistema nervioso central se produce un glioma nasal. Cuando se mantiene la conexión con el sistema nervioso central se producen encefaloceles nasofrontales, con herniación del cerebro, las meninges y la duramadre<sup>14-16</sup>.

quistes dermoides nasales pueden ser apreciables en el momento del nacimiento o, al igual que ocurre en el caso de los quistes congénitos

### Características clínicas

#### Quiste dermoide, seno dérmico nasal

Los quistes dermoides pueden aparecer en cualquier localización. Cuando se encuentran en la cara por lo general se ubican en la región ciliar y la frente, donde pueden extenderse en profundidad. Un 3% de los quistes dermoides se localizan en la línea media de la nariz (Fig. 5), donde pueden presentarse en las dos primeras décadas de la vida en forma de nódulos indoloros de consistencia firme, localizados en el dorso de la nariz o la glabella<sup>14</sup>. Puede existir un ostium sinusal (Fig. 6) del que protruyen pelos o que dreña un material caseoso. Los

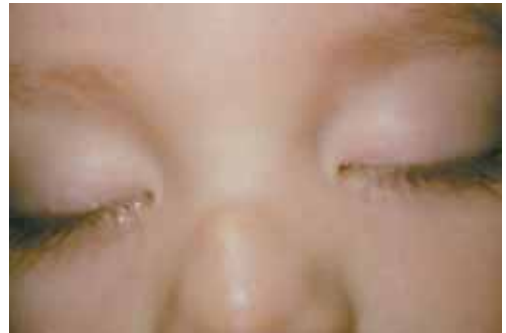

Fig. 5. Quiste dermoide.

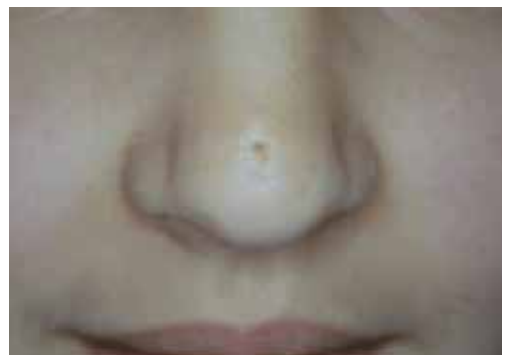

Fig. 6. Ostium sinusal.

del cuello, pueden manifestarse tan solo como consecuencia de sus complicaciones. Se ha efectuado el diagnóstico de quistes dermoides o senos dérmicos de la nariz como resultado del estudio de celulitis faciales recidivantes, osteomielitis de los huesos faciales, meningitis aséptica y absesos del lóbulo frontal<sup>13</sup>. Los senos dérmicos nasales se presentan como depresiones puntiformes en la zona glabellar. Los senos pueden ser cortos y acabar en fondo de saco en el interior de la nariz o comunicar con el sistema nervioso central, por dentro o por fuera de la dura-madre<sup>15</sup>.

Se encuentran anomalías asociadas en un 6 a un 40% de los pacientes, siendo especialmente frecuentes en aquellos casos en que existe extensión intracraneal. Destacan las alteraciones faciales y del primer arco branquial, tales como hipertelorismo, paladar hendido, microsomía hemifacial o senos branquiales. También son frecuentes las anomalías cerebrales, entre las que se incluyen retraso mental, hidrocefalia, agenesia del cuerpo calloso, atrofia cerebral y extensión intracraneal con presencia de quistes dermoides en el lóbulo frontal.

El estudio radiológico mediante tomografía axial computadorizada o resonancia magnética nuclear en estos casos permite detectar numerosas alteraciones, incluyendo ensanchamiento del agujero ciego, crista galli bífida, masas intracraneales, quistes subcutáneos, erosión de los huesos contiguos al quiste, separación de los huesos nasales, engrosamiento del septo nasal, defectos de la sutura nasofrontal, aumento de la distancia interorbitaria y erosiones de la lámina cribiforme, entre otras.

El diagnóstico diferencial de los quistes y senos dermoides de la línea media facial debe efectuarse con otras lesiones y tumores benignos de la infancia capaces de asentar en esta localización (Tabla 2), tales como meningocele, mucocelo del seno frontal, neurofibroma, tricofoliculoma, lipoma, quiste sebáceo, quiste de inclusión, hemangioma, etc. También debe plantearse la posibilidad de un hematoma o inflamación postraumática, inflamaciones secundarias a la obstrucción del sistema nasolacrimal o infecciones locales (forúnculo, etc.).

**Tabla 2.** Diagnóstico diferencial de los quistes y los senos dermoides de la línea media facial

- Tumores benignos
  - Meningocele
  - mucocelo del seno frontal
  - neurofibroma
  - tricofoliculoma
  - lipoma
  - quiste sebáceo
  - quiste de inclusión
  - hemangioma
- Traumatismos
- Infecciones
  - forúnculo
- Inflamación
  - obstrucción sistema nasolacrimal

### **Glioma nasal**

El glioma nasal no es una neoplasia maligna, sino un resto de neuroectodermo ectópico remanente de la extensión del mismo hasta la nariz en las primeras fases del desarrollo embrionario (Fig. 7). Pueden existir tractos fibrosos y fístulas que se extienden al sistema nervioso central y dan lugar a fugas de líquido cefalorraquídeo<sup>16</sup>. Estas raras lesiones se manifiestan poco después del nacimiento en forma de lesiones externas ubicadas en el puente de la nariz, en el 60% de los casos, o internamente, remedando un pólipo nasal (70% de los casos)<sup>17,18</sup>. Los gliomas nasales externos se manifiestan de forma congénita o en la primera infancia como nódulos cupuliformes sólidos, de superficie lisa, coloración rojo-azulada y no comprimibles que, a diferencia de los encefalocelos, no se transiluminan con la luz por no contener líquido, y no aumentan de tamaño con el llanto o las maniobras de Valsalva o Furstenberg (compresión yugular) por carecer habitualmente de conexión intracraneal<sup>18</sup> (Fig. 8).

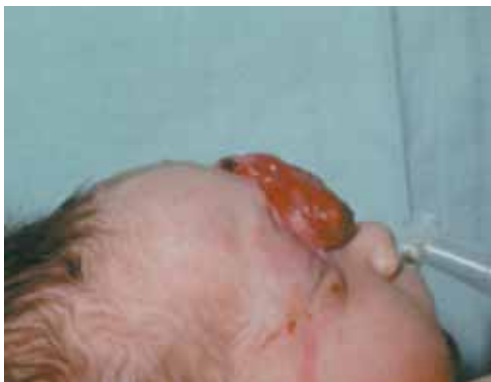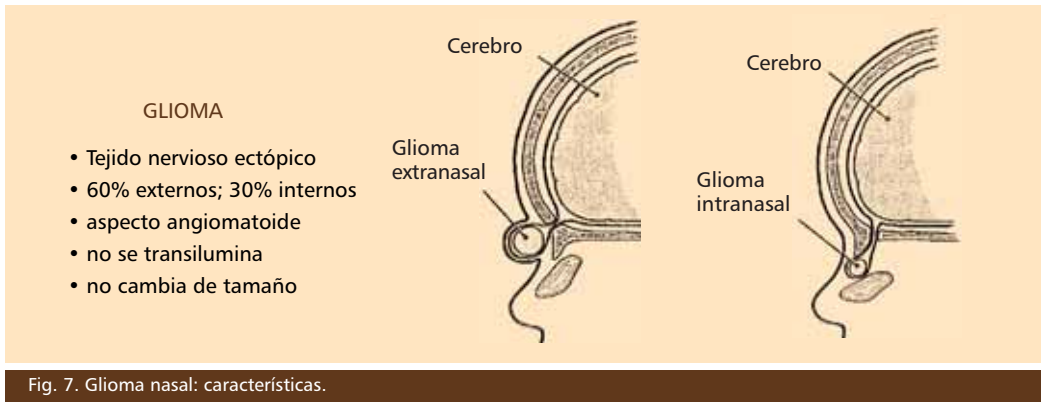
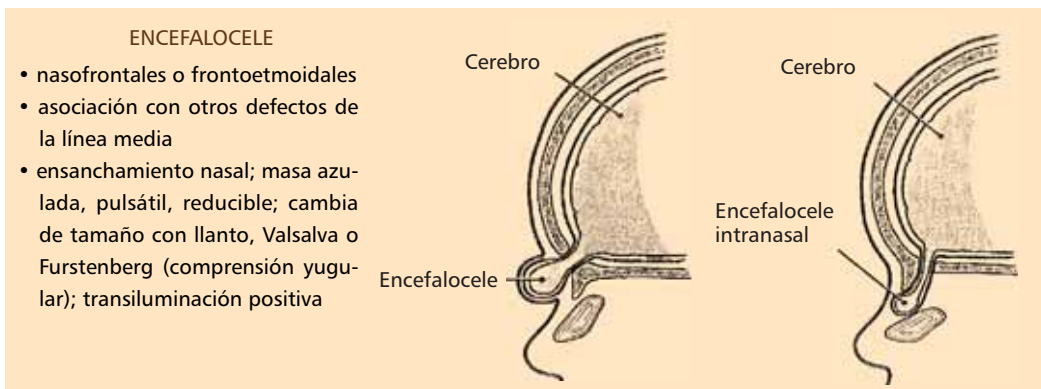


Fig. 8. Glioma nasal.

### Encefaloceles nasales

Los encefaloceles nasales se manifiestan en el momento del nacimiento o en la primera infancia en forma de hipertelorismo, ensanchamiento de la raíz nasal o, cuando son más aparentes, como una masa compresible blanda, pusátil y de coloración azulada que se localiza habitualmente en el puente de la nariz. Algunos encefaloceles se presentan como una masa nasal con signos obstructivos, o bien dan lugar a meningitis debido a una fuga de líquido cefalorraquídeo<sup>17,19</sup>. Los encefaloceles nasales también se describen en la literatura como sincipitales o anteriores, por contraposición a los encefaloceles basales o posteriores, que se localizan en el occipucio o la región posterior del cuello. Puesto que están rellenos de líquido,





los encefaloceles transmiten la luz (transiluminación). Presentan una conexión directa con el sistema nervioso central (Fig. 9), por lo que aumentan de tamaño con las maniobras que incrementan la presión intracraneal tales como el llanto, la maniobra de Valsalva o la de Furstenberg. Los encefaloceles nasales se asocian frecuentemente con otras alteraciones del sistema nervioso central y defectos de la línea media.

### Tratamiento

Los dermoides, gliomas y encefaloceles nasales deben extirparse precozmente y de forma completa para evitar sus complicaciones infecciosas y, cuando existe una conexión con el sistema nervioso central, las fugas de líquido cefalorraquídeo y el desarrollo de meningitis. Los elementos fundamentales del diagnóstico diferencial de estas lesiones se detallan en la Tabla 3. Deben efectuarse estudios radiológicos antes de efectuar la extirpación de las lesiones para delimitar su extensión y establecer la existencia o no de una conexión con el sistema nervioso central que requeriría una intervención neuroquirúrgica para conseguir

la disección completa del tracto. La resonancia magnética proporciona excelentes detalles de las partes blandas y permite caracterizar los defectos cerebrales asociados, mientras que la tomografía axial computadorizada es más útil con el fin de evaluar la anatomía ósea<sup>20,21</sup>. El abordaje neuroquirúrgico está generalmente indicado cuando el examen histopatológico de un seno dermoide situado por debajo de la glabella demuestra la existencia de elementos epiteliales en el margen profundo de resección, mientras que si sólo se encuentra un tracto fibroso, prácticamente puede descartarse la extensión intracraneal.

En contraste con los quistes dermoides de la línea media de la nariz, los dermoides localizados en la porción lateral de la cresta orbitaria presentan un bajo riesgo de extensión al sistema nervioso central y no requieren por lo general que se practiquen estudios radiológicos antes de extirparlos.

### Cuero cabelludo

Al igual que en la nariz, los nódulos del cuero cabelludo localizados en la línea media de

**Tabla 3.** Diagnóstico diferencial de las masas de la línea media de la nariz y la frente

	Dermoide	Encefalocele	Glioma
Edad de presentación	Infantil; ocasionalmente en el adulto	Infantil	Cualquier edad
Aspecto	Masas lida, con o sin seno: penacho de pelo: pseudohipertelorismo; no transilumina; a menudo se sobreinfecta	Azul, blando, comprensible; puede transiluminarse; aumenta de tamaño al llorar	Rojo-azulado y sólido, no es comprensible y no se transilumina
Localización	Extensión intracraneal en el 25%	Afectación intracraneal constante	Raramente se conecta al espacio intracraneal mediante un pedículo

presentación congénita o infantil conllevan un elevado riesgo de extensión al sistema nervioso central. Por lo general, el riesgo asociado a los nódulos del cuero cabelludo en los niños es más elevado que en los adolescentes y los adultos, por lo que deben tratarse de forma más conservadora<sup>22,23</sup>. Algunas alteraciones cutáneas asociadas a los nódulos del cuero cabelludo, como puede ser la presencia de un anillo de hipertricosis en el niño, deberían hacer pensar en la posibilidad de que exista una conexión profunda.

### Diagnóstico diferencial

El diagnóstico diferencial de las lesiones congénitas o adquiridas que pueden presentarse

como nódulos del cuero cabelludo en los niños, con un riesgo variable de afectación del sistema nervioso central u ósea se presentan en la Tabla 4. En este apartado discutiremos tan solo los nódulos congénitos de la línea media que pueden afectar al sistema nervioso central: quistes y senos dermoides y las variantes de defectos de cierre del tubo neural o disrafismo craneal<sup>15,24,25</sup>.

### Características clínicas y embriología

#### Quiste y seno dermoide

Los quistes dermoides son la causa más fre-

**Tabla 4.** Diagnóstico diferencial de los nódulos del cuero cabelludo y riesgo relativo de extensión al sistema nervioso central

Lesión		Riesgo de extensión al sistema nervioso central
Neoplasias (benignas y malignas)	– Pilomatricoma	Bajo
	– Quiste epidermoide	Bajo
	– Lipoma	Bajo
	– Osteoma, sarcoma osteogénico	Afecta al hueso
	– Metástasis	Bajo, puede afectar al hueso
	– Granuloma eosinofílico	Bajo, a menudo afecta al hueso
	– Meningioma	Elevado si existe extensión o tumor intracraneal
Lesiones vasculares	– Hemangioma	Bajo
	– Malformación arteriovenosa	Variable
	– Seno pericraneal	Elevado
Lesiones postraumáticas	– Quiste leptomeníngeo	Elevado
	– Cefalohematoma	Bajo, afecta al hueso
Disrafismo craneal	– Encefalocele o meningocele	Elevado
	– Encefalocele o meningocele atrésico	Variable
	– Aplasia cutis congénita (con collar de pelo o mancha en vino de Oporto)	Variable
	– Tejido cerebral heterotópico	Alto
Otras lesiones derivadas por defectos del desarrollo embrionario	– Quiste/seno dermoide	Elevado si se localiza en la línea media

cuenta de nódulos en el cuero cabelludo en los niños y pueden presentarse como nódulos indoloros de consistencia gomosa, lisos al tacto y aparentemente fijos a la piel. La afectación del sistema nervioso central es más probable cuando el dermoide se localiza en la línea media o se asocia con alteraciones cutáneas tales como un hoyuelo o una depresión puntiforme correspondiente a la apertura del seno (ostium). El propio quiste puede extenderse intracranalmente o puede existir un tracto sinusal dérmico profundo, que con mayor frecuencia aboca a la fosa posterior. Los quistes dermoides de la fosa posterior también pueden presentarse en el cuero cabelludo en forma de seno o «granuloma» de localización occipital. Al igual que en la nariz, los quistes y senos dermoides del cuero cabelludo pueden no ser detectados hasta que se produce una infección local o del sistema nervioso central, con supuración o meningitis recidivante<sup>27</sup>. Los quistes y senos dermoides probablemente se derivan de una separación incompleta del neuroectodermo y el ectodermo superficial en las líneas de fusión embrionaria<sup>23,27</sup>.

### Disrafismo craneal

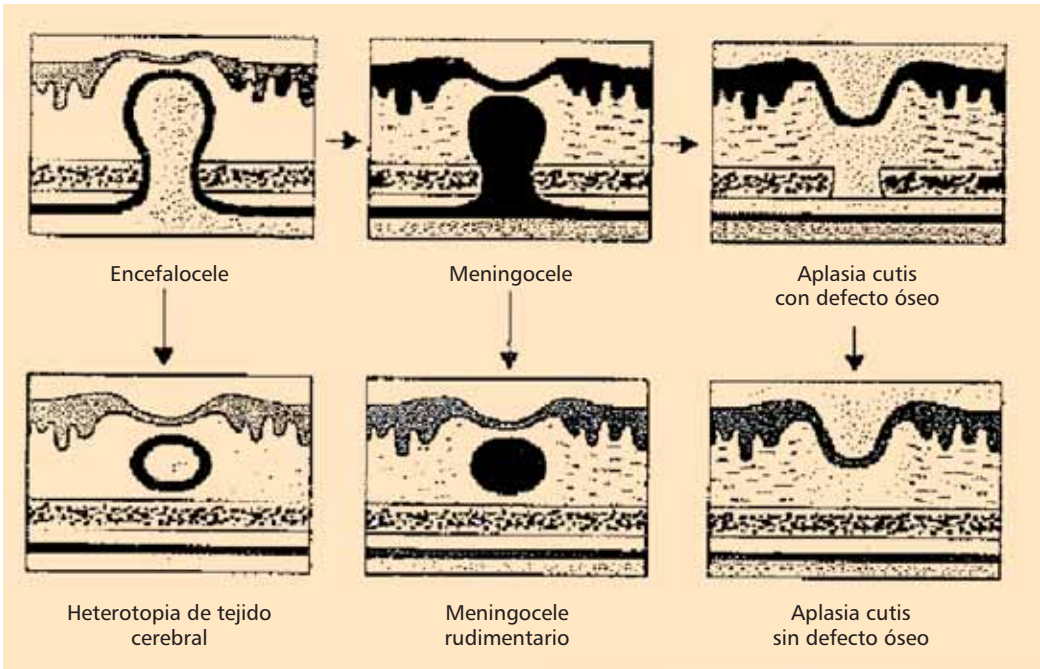
El disrafismo craneal se debe a un defecto del cierre del tubo neural en su extremo rostral, y sus consecuencias pueden ir desde la exposición del tejido neural hasta la presencia más sutil de un nódulo congénito en la línea media del cuero cabelludo. Los nódulos congénitos de la línea media que se asocian a un hamartoma capilar y a un collarite anular de cabello grueso comportan un riesgo elevado de conexión con el sistema nervioso central o de malformación coexistente del mismo<sup>28</sup>. Sin embargo, la presencia de un hamartoma capilar aislado en la línea media del cuero cabelludo no indican necesariamente la existencia de ningún defecto del sistema nervioso central, especialmente en el niño que presente asimismo otros hamartomas capilares típicos de la frente y la nuca. La aplasia cutis membranosa es un pequeño defecto congénito del cuero cabelludo recubierto por una membrana

traslúcida y brillante, alopécica, que a menudo se asocia con la presencia de un anillo o collar de hipertrichosis en su periferia (Fig. 10). Estas lesiones habitualmente se localizan en la línea media. La aplasia cutis membranosa puede ser una forma de disrafismo craneal en la que se pierde la conexión con el sistema nervioso central, por lo menos de forma parcial, durante el desarrollo embrionario<sup>24</sup>. El meningocele rudimentario o secuestrado y la presencia de tejido cerebral ectópico constituyen variantes del disrafismo craneal; en ambos casos puede existir un collarite de pelo que permite sospechar la lesión<sup>29</sup>. En realidad todas estas lesiones podrían representar un espectro de defectos del tubo neural localizados en el cuero cabelludo (Fig. 11), con grados variables de retención de su conexión con el sistema nervioso central<sup>23</sup>. El cierre del tubo neural anterior es un proceso continuo que se inicia en la región cervical y progresa hacia los extremos rostral y caudal como una cremallera. Este modelo hace difícil de explicar los defectos que se observan en determinadas localizaciones en la posición media de la cremallera, tales como el occipucio (Fig. 12). Una hipótesis alternativa es que el proceso sea discontinuo, con cuatro zonas de cierre independientes que se corresponden con las localizaciones de las lesiones disráficas que se observan en el cuero cabelludo y en la espalda<sup>24,25</sup>.

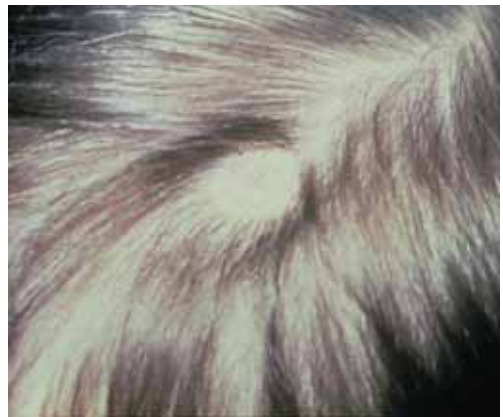

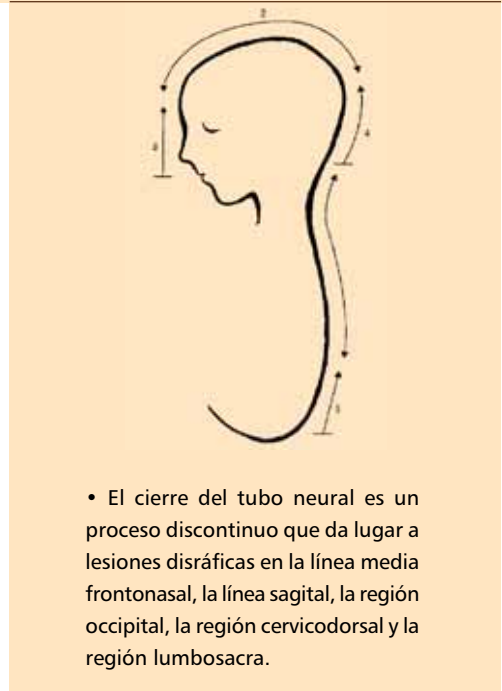
Fig. 10. Aplasia cutis membranosa.

Fig. 11. Disrafismo craneal



### Tratamiento

Los niños con nódulos congénitos localizados en la línea media del cuero cabelludo y características típicas de riesgo elevado (Tabla 5) deben someterse a estudios radiológicos mediante resonancia magnética o tomografía axial computadorizada antes de proceder a la biopsia o extirpación de sus lesiones. La excisión de los nódulos del cuero cabelludo a ciegas a través de una incisión, como se hace en el caso de los quistes tricolemales del adulto, debe efectuarse con cuidado en los niños, aunque no existan factores de riesgo de extensión al sistema nervioso central ni se haya demostrado la existencia de conexiones con el mismo en los estudios radiológicos, puesto que pueden pasarse por alto tractos de conexión delgados que sólo se hacen aparentes en el momento de la cirugía<sup>23</sup>.



- El cierre del tubo neural es un proceso discontinuo que da lugar a lesiones disráficas en la línea media frontonasal, la línea sagital, la región occipital, la región cervicodorsal y la región lumbosacra.

Fig. 12. Cierre discontinuo del tubo neural.

**Tabla 5.** Signos cutáneos de disrafismo

- Alto riesgo
  - hipertricosis
  - hoyuelos
  - acrocordones, pseudocolas, colas
  - lipomas
  - hemangiomas
  - aplasia cutis o cicatriz
  - quiste dermoide o seno
- Bajo riesgo
  - telangiectasia
  - malformación capilar
  - hiperpigmentación
  - nevus melanocíticos
  - teratomas

## Espalda

Algunos de los nódulos del cuero cabelludo y de la nariz, las lesiones congénitas de la línea media localizadas en la espalda y la región posterior del cuello presentan un riesgo elevado de extensión a la médula espinal, especialmente si existen factores de riesgo. El riesgo de extensión al sistema nervioso central es elevado aunque no exista un nódulo o un orificio sinusal; con las lesiones intrarraquídeas profundas pueden asociarse otros signos cutáneos inespecíficos tales como la hipertricosis<sup>29,30</sup>. La región lumbosacra de la columna vertebral representa la localización más frecuente de disrafismo espinal, un grupo de defectos resultantes del desarrollo embriológico anormal del raquis (Tabla 6). Raramente puede aparecer disrafismo espinal en la región cérvico-torácica, manifestándose en la región posterior del cuello y la porción superior de la espalda<sup>31</sup>.

Las alteraciones intrarraquídeas que no se asocian con una masa en la espalda se denominan disrafismo espinal oculto y las manifestaciones dermatológicas pueden ser su única expresión. El disrafismo espinal oculto debe diferenciarse

del disrafismo espinal asociado con una masa subcutánea (por ejemplo mielocistocele) o con la presencia de tejido neural en contacto con el exterior (por ejemplo mielomeningocele)<sup>32</sup>.

En los pacientes con disrafismo espinal oculto pueden observarse diversas anomalías intrarraquídeas, entre las que se incluyen el seno dérmico dorsal, el quiste dermoide, el lipoma lumbosacro con médula anclada, los lipomas espinales o la diastematomielia (hendidura en la médula espinal, asociada frecuentemente con un septo óseo o fibroso). Estas lesiones pueden dar lugar a daño de la médula espinal por la limitación en la movilidad de la misma debido a un efecto de masa o de tracción o por una combinación de ambos factores. Normalmente la médula espinal asciende dentro de la columna vertebral durante el crecimiento lineal del niño. Si la médula espinal está fijada anormalmente por una masa, una banda o un espolón intrarraquídeo, (por lo general localizado en su extremo distal, el cono), se produce una isquemia crónica debida a la tracción de la médula conforme crece el niño. Este fenómeno se conoce como síndrome de la médula anclada y puede dar lugar a secuelas neurológicas permanentes, como pueden ser una vejiga espástica o la hipotonía de las extremidades inferiores, que pueden prevenirse o incluso revertirse mediante el tratamiento quirúrgico de la médula anclada<sup>33</sup>.

**Tabla 6.** Defectos del disrafismo espinal

- meningocele
- mielomeningocele
- mielosquisis
- espina bifida oculta
- diastematomielia
- diplomielia
- cono anclado
- lipoma intraespinal
- lipomielomeningocele
- quiste dermoide
- seno dérmico

## Embriología

El disrafismo espinal se debe al desarrollo defectuoso de la línea media dorsal, con fusión incompleta del tubo neural y los huesos vertebrales. También puede existir una separación incompleta del ectodermo superficial del neuroectodermo o el mesénquima perineural, o bien el crecimiento anormal de restos celulares que dan lugar a un quiste dermoide<sup>29,32</sup>. Tanto si el proceso de fusión del tubo neural es continuo como intermitente, tal como se ha descrito en la sección referente al cuero cabelludo, la columna vertebral caudal constituye una localización crítica para el desarrollo del tubo neural y estructuras vitales tales como el sistema genitourinario. En el área lumbosacra se producen muchas secuencias de desarrollo complejas cuyas alteraciones dan lugar a diversos defectos de esta región, entre los que se incluye el disrafismo espinal.

## Características clínicas

El disrafismo espinal oculto es relativamente raro y puede presentarse en el momento del nacimiento en forma de alteraciones cutáneas aisladas o asociadas a alteraciones sistémicas, incluyendo déficits neurológicos tales como hipotonía o espasticidad de las extremidades inferiores y anomalías ortopédicas tales como escoliosis y pie zopo. En algunos casos la presentación de las manifestaciones neurológicas es tardía, en forma de incontinencia urinaria o fecal, infecciones recidivantes del tracto urinario, debilidad en las extremidades inferiores, atrofia, trastornos de la sensibilidad o la marcha, escoliosis o pie zopo, que pueden deberse a la lesión crónica de los nervios espinales debido a un efecto compresivo o de tracción, como ocurre en la médula anclada.

En la región lumbosacra pueden presentarse diversos signos cutáneos asociados a disrafismo espinal, tanto de forma aislada como combinados. El signo que se reconoce con mayor frecuencia en el momento del nacimiento es la hipertriosis, que a menudo se asocia con diastematomielia<sup>29-32</sup>. Puede observarse un triángulo de pelos terminales de gran calibre

(cola de fauno) o un penacho de lanugo. Los lipomas subcutáneos constituyen la manifestación cutánea más frecuente del disrafismo espinal; son blandos, de contorno redondeado y se localizan generalmente en las proximidades de la línea media. La piel suprayacente puede ser normal o anormal, con cualquiera de los signos que se detallan en la Tabla 5<sup>15,29,30</sup>. Los hoyuelos y senos se localizan por lo general en la línea media de la región lumbosacra y a menudo están adheridos a los huesos subyacentes. Pueden observarse otros signos cutáneos tales como hipopigmentación, nevos melanocíticos y aplasia cutis.

Se debe pensar en la posible existencia de un disrafismo espinal oculto cuando se observan lesiones vasculares localizadas en la línea media, incluyendo hemangiomas lumbosacros, manchas en vino de Oporto y telangiectasias<sup>29</sup>. Los hemangiomas lumbosacros pueden asociarse con otros defectos congénitos tales como ano imperforado, anomalías renales, alteraciones de los genitales y defectos del sacro<sup>34</sup>. La presencia de ano imperforado constituye por sí sola un factor de riesgo de disrafismo espinal oculto, al que se asocia en un 14% de los casos<sup>35</sup>. También pueden asociarse a disrafismo espinal oculto diversas neoplasias benignas y malignas de la región lumbosacra (teratomas,ependimomas, neurofibromas plexiformes, etc.), que pueden extenderse al sistema nervioso central.

## Diagnóstico diferencial

Las manchas mongólicas, la presencia de depresiones o senos en la hendidura interglútea y la presencia de hoyuelos superficiales localizados por fuera de la línea media en la región lumbosacra son lesiones relativamente frecuentes que se asocian con un riesgo muy bajo de extensión al sistema nervioso central. Los hoyuelos en la hendidura interglútea casi siempre representan restos pilonidales y no tienen conexión con el sistema nervioso central<sup>36</sup>. Por norma general, las lesiones localizadas en la hendidura interglútea no requieren una evaluación adicional. La cara posterior

del cuello es otra localización frecuente de malformaciones capilares benignas que no se asocian con disrafismo espinal oculto. Cuando sí se produce dicha asociación, por lo general coexiste con otras alteraciones de la línea media tales como depresiones puntiformes, hoyuelos o hipertriosis<sup>31</sup>.

### Tratamiento

Las manifestaciones cutáneas del disrafismo espinal oculto pueden presentarse de forma aislada y en ausencia de conexión con el sistema nervioso central<sup>36</sup>. Sin embargo, debido a las implicaciones del diagnóstico tardío del disrafismo espinal oculto, deben efectuarse siempre estudios radiológicos para descartar la presencia de afectación profunda. La resonancia magnética es el método ideal para el estudio del disrafismo espinal oculto porque proporciona la máxima definición posible en el estudio de partes blandas. Cuando se identifica un seno o quiste dermoide debe remitirse al paciente inmediatamente al neurocirujano

para evitar la aparición de infecciones locales o del sistema nervioso central y el daño de los nervios espinales debido a la tracción o la presión. El tratamiento quirúrgico precoz de la médula anclada puede prevenir las lesiones neurológicas asociadas con esta malformación, e incluso conseguir la recuperación parcial de las ya establecidas. En la mayoría de los casos se recomienda la reparación inmediata después del diagnóstico para evitar el deterioro neurológico de los pacientes<sup>29</sup>.

### Conclusión

Las lesiones de la línea media en la infancia representan alteraciones del desarrollo embriológico, frecuentemente asociadas con defectos neurológicos. El reconocimiento y diagnóstico precoz de estas lesiones permite minimizar las posibles complicaciones y secuelas derivadas de estas lesiones o de su abordaje intempestivo, y posibilita un tratamiento quirúrgico que puede prevenir el desarrollo de lesiones neurológicas potencialmente graves e irreversibles.

### Bibliografía

1. Acierno SP, Waldhausen JH. Congenital cervical cysts, sinuses and fistulae. *Otolaryngol Clin North Am* 2007; Feb; 40(1):161-76
2. Park Y. Evaluation of neck masses in children. *Am Fam Physic* 1995; 51: 1904-1912.
3. Samuel M, Freeman N, Sajwany M. Lingual thyroglossal duct cyst presenting in infancy. *J Pediatr Surg* 1993; 28: 891-893.
4. Foley DS, Fallat ME. Thyroglossal duct and other congenital midline cervical anomalies. *Semin Pediatr Surg*. 2006; May;15(2):70-5.
5. Waldhausen JH. Branchial cleft and arch anomalies in children. *Semin Pediatr Surg* 2006; May;15(2):64-9.
6. Gross E, Sichel JY. Congenital neck lesions. *Surg Clin North Am* 2006; Apr;86(2):383-92.
7. Atlan G, Egerszegi E, Brochu P, Caouette-Laberge L, Bortoluzzi P. Cervical chondrocutaneous branchial remnants. *Plast Reconstr Surg* 1997; 100: 32-39.
8. Coleman W, Homer R, Kaplan R. Branchial cleft heterotopia of the lower neck. *J Cutan Pathol* 1989; 16: 353-358.
9. Mikhal S. Cervical thymic cyst. Case report and review of the literature. *Arch Surg* 1974; 109: 558-562.
10. Gargan R, McKinnon M, Mulliken J. Midline Cervical Cleft. *Plast Reconstr Surg* 1985; 76: 226-229.
11. Paller A, Pensler J, Tomita T. Nasal midline masses in infants and children. Dermoids, encephaloceles, and gliomas. *Arch Dermatol* 1991; 127: 362-366.
12. Posnick JC, Bortoluzzi P, Armstrong DC. Nasal dermoid sinus cysts: an unusual presentation, computed tomographic

- scan findings, and surgical results. *Ann Plast Surg* 1994; 32: 519-523.
13. Pensler JM, Ivescu AS, Ciletti SJ, Yokoo KM, Byrd SE. Craniofacial gliomas. *Plast Reconstr Surg* 1996; 98: 27-30.
  14. Hugues G. Management of the congenital midline nasal mass: a review. *Head Neck* 1980; 2: 222-233.
  15. Howard R. Congenital Midline Lesions: Pits and Protuberances. *Pediatr Annals* 1998; 27: 150-160.
  16. Sessions R. Nasal dermal sinuses-new concepts and explanations. *Laryngoscope* 1982; 92S29: 1-28.
  17. Morgan D, Evans J. Developmental nasal anomalies. *J Laryngol Otol* 1990; 104: 394-404.
  18. Fletcher C, Carpenter G, McKee P. Nasal glioma. A rarity. *Am J Dermatopath* 1986; 8: 341-346.
  19. Macfarlane R, Rutka JT, Armstrong D, et al. Encephaloceles of the anterior cranial fossa. *Pediatr Neurosurg* 1995; 23: 148-158.
  20. Barkowich A, Vanderrnarck P, Edwards M, Cogen P. Congenital nasal masses: CT and MR imaging features in 16 cases. *AJNR* 1991; 12: 105-106.
  21. Lusk R, Lee P. Magnetic resonance imaging of congenital midline nasal masses. *Otolaryngol Head Neck Surg* 1986; 95: 303-306.
  22. Ruge J, Tomita T, Naidich T, Hahn Y, McLone D. Scalp and calvarial masses of infants and children. *Neurosurgery* 1988; 22: 1037-1042.
  23. Baldwin H, Berck C, Lynfield Y. Subcutaneous nodules of the scalp: Preoperative management. *J Am Acad Dermatol* 1991; 25: 819-830.
  24. Drolet B, Prendiville J, Golden J, Enjolras O, Esterly N. Membranous aplasia cutis with hair collars. Congenital absence of skin or neuroectodermal defect? *Arch Dermatol* 1995; 131: 1427-1431.
  25. Golden J, Chernoff G. Multiple sites of anterior neural tube closure in humans: evidence from anterior neural tube defects (anencephaly). *Pediatrics* 1995; 95: 506-510.
  26. Crawford R. Dermoid cyst of the scalp: intracranial extension. *J Pediatr Surg* 1990; 25: 294-295.
  27. Peter J, Sinclair-Smith C, de Villiers J. Midline dermal sinuses and cysts and their relationship to the central nervous system. *Eur J Pediatr Surg* 1990; 1; 73-79.
  28. Drolet B, Clowry L, McTigue M, Esterly N. The hair collar sign: marker for cranial dysraphism. *Pediatrics* 1995; 96: 309-313.
  29. McAtee-Smith J, Hebert AA, Rapini RP, Goldberg NS. Skin lesions of the spinal axis and spinal dysraphism. Fifteen cases and a review of the literature. *Arch Pediatr Adolesc Med* 1994; 148: 740-748.
  30. Tavafoghi V, Ghandchi A, Hambrick G, Udverhelyi G. Cutaneous signs of spinal dysraphism. Report of a patient with a tail-like lipoma and review of 200 cases in the literature. *Arch Dermatol* 1978; 114: 573-577.
  31. Enroljas O, Boukobza M, Jdid R. Cervical occult spinal dysraphism. MRI findings and the value of a vascular birthmark. *Pediatr Dermatol* 1995; 12: 256-259.
  32. Byrd S, Darling C, McLone D. Developmental disorders of the pediatric spine. *Radiol Clin North Amer* 1991; 29: 711-752.
  33. Fone P, Vapnek J, Litwiller S, et al. Urodynamic findings in the tethered spinal cord syndrome: does surgical release improve bladder function? *J Urol* 1997; 157: 604-609.
  34. Goldberg N, Hebert A, Esterly N. Sacral hemangiomas and multiple congenital abnormalities. *Arch Dermatol* 1986; 22: 684-687.
  35. Tsakayannis D, Shamberger R. Association of imperforate anus with occult spinal dysraphism. *J Pediatr Surg* 1995; 30: 1010-1012.
  36. Gibson PJ, Britton J, Hall DM, Hill CR. Lumbosacral skin markers and identification of occult spinal dysraphism in neonates. *Acta Paediatr* 1995; 84: 208-209.