

Lesiones producidas por insectos, arácnidos y anfibios

Ll. Mayol Canals

Introducción

Las lesiones importantes causadas por picaduras y mordeduras de animales son relativamente infrecuentes en los países desarrollados y más concretamente en el Viejo Mundo. Su tratamiento está influenciado por la tradición y la escasa investigación clínica. Además, la variabilidad existente en la capacidad tóxica de los venenos entre diferentes especies de distintos lugares hace difícil la extrapolación¹.

En nuestro país, la mayoría de picaduras y mordeduras no producen molestias que vayan más allá de las locales, pero cuando se presentan intoxicaciones más graves, bien por efecto directo del veneno, bien por reacción inmunológica del huésped, el cuadro clínico puede ser grave y poner en riesgo la vida del niño.

Este artículo pretende revisar las lesiones directas, o las consecuencias inmunológicas en

algún caso, producidas por picaduras y mordeduras de animales pequeños, sin entrar en las zoonosis ocasionales que pueden derivarse de las mismas. Tampoco pretende tratar las lesiones y envenenamientos producidos por especies exóticas, presentes cada día con más frecuencia entre nosotros.

Lesiones por insectos

Himenópteros

Abeja, abejorro, avispa y hormigas

Apis mellifera, Polists dominulus, Vespula germanica

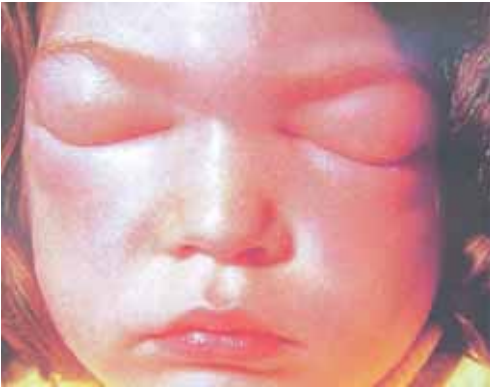Las abejas poseen un aguijón dentado que queda incrustado en la herida junto a parte del



Abeja.



Avispa.



Edema angioneurótico.



Kit de adrenalina autoinyectable comercializado en España.

abdomen, provocando la muerte del insecto. El veneno es rico en enzimas (fosfolipasa A2, hialuronidasa) y sustancias de bajo peso molecular que varían entre las distintas especies. Inyectan de 50 a 100 mcg de veneno.

Lesión: pápula inflamatoria dolorosa que se resuelve en pocas horas. En personas sensibilizadas aparecen extensos edemas locales que pueden confundirse con celulitis (la infección secundaria es rara).

Complicaciones: posibles en picaduras orofaríngeas por obstrucción de la vía respiratoria secundaria al edema. En casos de picaduras múltiples (>200) puede aparecer sintomatología sistémica (Reacción tóxica)¹: náuseas, vómitos, diarrea, cefalea, hipertensión, convulsiones, rabdomiolisis, shock. En personas sensibilizadas (1-3%) pueden aparecer (Reacción alérgica): edema angioneurótico, edema de glotis, broncoespasmo, shock anafiláctico (hipersensibilidad inmediata) o enfermedad del suero (hipersensibilidad tardía).

Estudios recientes realizados en nuestro país revelan una prevalencia de alergia al veneno de himenópteros (IgE específica) del 7,6-25% con reacciones locales graves en el 5,3-15,8% y reacciones sistémicas en el 2-3%^{2,3}, dependiendo de las poblaciones y regiones estudiadas.

Tratamiento⁴⁻⁷: de menos a más según la intensidad de la reacción local:

- Lavado de la piel
- Extracción del aguijón por raspado (abejas)
- Frío local, loción de calamina, amoníaco.
- Corticoides tópicos
- Antihistamínicos orales, analgésicos orales

Tratamiento en reacciones graves de hipersensibilidad:

- Adrenalina 1/1000, 0,01 ml/kg IM (max: 0,3cc) en casos de edema angioneurótico grave y/o shock anafiláctico, además de otras medidas habituales de sostén hemodinámico. Puede repetirse la dosis a los 10 minutos. En entorno hospitalario podemos utilizar adrenalina 1/10000 por vía IV (1cc en 9cc de SSI) a la dosis de 0,1cc/kg (max: 3cc).
- Oxigenoterapia y beta2 inhalados en caso de broncoespasmo.
- Corticoterapia sistémica y antihistamínicos IV.
- Puede ser precisa la intubación profiláctica en casos de edema de glotis o de reacción local grave en área orofaríngea.

Profilaxis: como norma general hay que evitar los perfumes corporales y las ropas de color vivo. Utilizar repelentes. En pacientes con reacciones graves de hipersensibilidad hay que advertirlos del riesgo y deben llevar consigo un kit de adrenalina autoadministrable⁸ para el



Avispa.



Abejorro.



Hormiga roja.

caso de una posible exposición. Debe valorarse individualmente la posibilidad de inmunoterapia, que suele ser eficaz.

Reacciones de hipersensibilidad

Características del paciente con desenlace fatal:

- Varón (77%)
- Mayor de 40 años (71%)
- Fallece en la primera hora (60%)
- Tras una sola picadura (78%)
- De una avispa (50%)
- En la cabeza (42%)

Factores a valorar para indicar una inmunoterapia:

- Edad paciente (reacciones graves excepcionales en el niño)

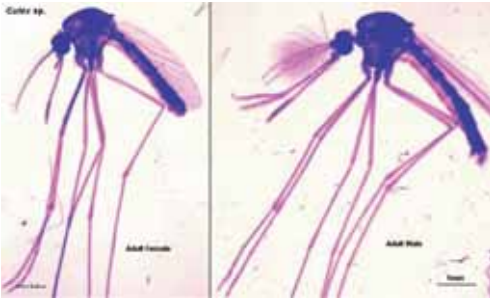- Insecto responsable (más probable en avispas)
- Tipo de reacción (alérgica o tóxica)
- Gravedad de la reacción
- Riesgo de recurrencia
- Resultados de los estudios diagnósticos realizados. Los tests cutáneos son más sensibles y baratos que la determinación de IgE-IgG específicas.

Según algunos trabajos⁹⁻¹¹, parece que el riesgo subsiguiente de presentar una reacción sistémica grave es menor de lo que se creía (10-20%), y la inmunoterapia quedaría reservada para aquellos pacientes con episodios pulmonares y/o cardiovasculares con compromiso vital. Una vez instaurada debe mantenerse 3-5 años, o hasta que los tests se negativicen. Incluso entonces, el riesgo de recurrencia sigue siendo del 3%.

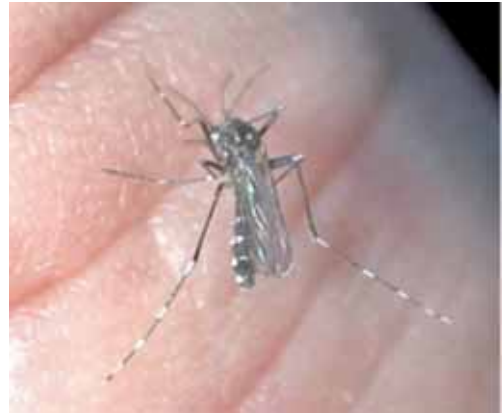Dípteros

Mosquitos, mosca negra, tábanos

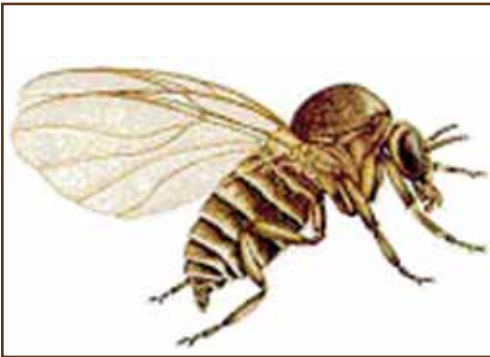Lesión: pápula urticariforme. Lesiones no agrupadas (cada mosquito pica una sola vez). Ocasionalmente pueden aparecer bullas o pústulas y edema de partes blandas, dependiendo del grado de sensibilización del huésped. Sustancia tóxica: saliva.



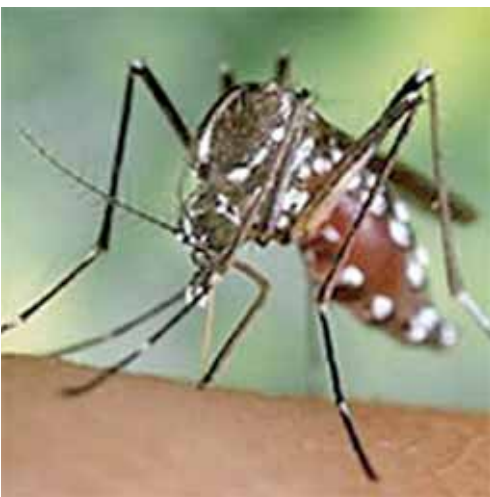Mosquito.



Mosquito tigre.



Mosca negra.



Mosquito tigre.

Recientemente se han descrito en nuestro medio plagas de mosca negra¹². En Cataluña las más frecuentes y agresivas son la *Simulium intermedium* y la *Simulium ornatum*. El hábitat preferido por los adultos es alrededor de la vegetación cercana a ríos y torrentes. Tienen actividad diurna y muchas especies son picadoras de humano, pues, como el resto de insectos hematófagos, las hembras precisan de la sangre para hacer la puesta de los huevos.

Las hembras son muy agresivas y producen picaduras dolorosas. Ésta se caracteriza por un punto rojo central, a veces sangrante, y una inflamación destacable. En personas sensibles aparece edema y prurito importantes.

En países tropicales son vectores de la oncocercosis y la filariasis. En Europa no son vectores de ninguna enfermedad.

La mejor manera de prevenir las plagas es evitar la contaminación de los ríos.

Una especie exótica procedente del sudeste asiático, el mosquito tigre (*Aedes albopictus*), aparece en nuestro país, concretamente en la localidad de Sant Cugat del Vallés en agosto del 2004¹³. No se conoce como llegó a Cataluña, pero como sólo vuelan entre 100 y 150 metros, se especula que llegó procedente de Italia con el transporte internacional de neumáticos usados y plantas exóticas.

Desde 1979 se ha extendido por América y Europa. Se ha detectado en Albania, Italia,

Francia, Bélgica, Suiza, Hungría, Montenegro y Grecia. En Europa no se ha asociado a la transmisión de enfermedades, pero en otras latitudes es el vector de la fiebre amarilla, el dengue, el virus del Nilo occidental, la encefalitis equina y la fiebre de Chikungunya¹⁴.

Mide 5 mm, es negro con rayas blancas y vive en zonas con agua, tanto en el medio rural como urbano. Pone sus larvas, entre 40 y 80, en todo tipo de envases que contengan agua. A diferencia del mosquito común, pica sólo de día y su aguijón atraviesa la ropa con facilidad. De noche se refugia en la vegetación. Es probable que se extienda a toda la península, salvo a las zonas desérticas en las que se adapta mal.

Produce lesiones con fuerte componente inflamatorio y prurito. También es capaz de originar reacciones alérgicas graves¹⁵⁻¹⁶.

En el año 2005 se ha desplazado por el río Besós hasta el Vallés Oriental, apareciendo en localidades como Mollet¹⁷. También ha aparecido en el barrio barcelonés de Can Baró, en el distrito de Horta-Guinardó¹⁸.

Tratamiento: de menos a más⁵⁻⁷:

- Lavado de la zona
- Loción de calamina o lápiz de amoníaco
- Corticoide tópico.
- Antihistamínico oral en grandes reacciones locales. Es posible la reacción anafiláctica en picaduras múltiples y personas sensibilizadas pero es excepcional.

Profilaxis: diversos repelentes comercializados. También es útil la ingesta de tiamina (75-150

mg/d), que al excretarse por el sudor, produce un olor desagradable para el insecto.

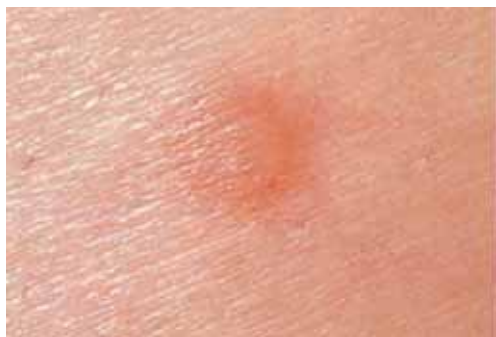Hemípteros *Chinches*

Habitan en casas con muebles viejos, en hendiduras de suelos y paredes, en colchones y almohadas. Pican por la noche produciendo lesiones agrupadas.

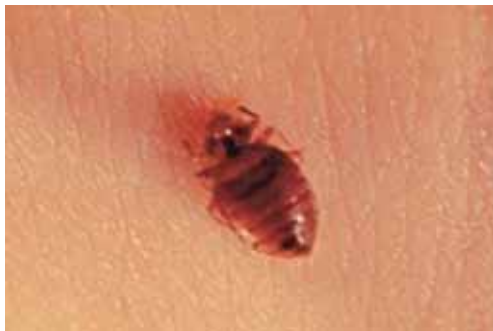
Lesión: pápulas múltiples con punto hemorrágico central. Tratamiento local idéntico a los dípteros.

Afanípteros *Pulgas*

El tipo de lesiones, salvo que las picaduras están agrupadas y son producidas por un mismo insecto, es semejante al de los dípteros, como también el tratamiento.



Pápula por picadura de mosquito.

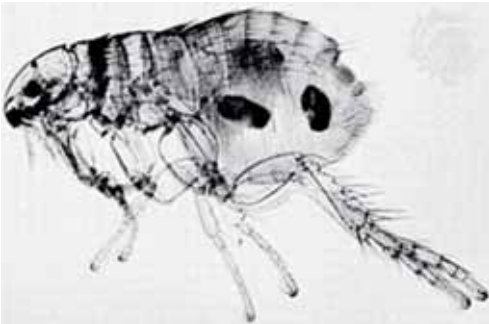
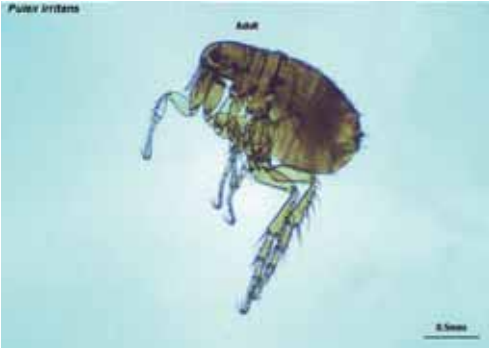

Chinches.

Lesiones por Lepidópteros

Orugas

Lesión: conjunto de pápulas pruriginosas urticariformes producidas por contacto o penetración de sus pelos en la piel. Es excepcional



Pulgas.



Orugas.



Milpiés.

la presencia de síntomas sistémicos y siempre son de carácter leve.

Tratamiento: lavado de la piel, retirada de pelos de oruga con una tira de esparadrapo. Corticoides tópicos. Antihistamínicos orales en caso de reacciones locales extensas.

Lesiones por Miriápodos

Escolopendra-Ciempíes Milpiés

Lesión: lesiones puntiformes (escolopendra) rodeadas de halo eritematoso, con dolor, prurito y edema. Pueden producir linfangitis y adenopatías regionales. El milpiés expele una secreción repelente dermatotóxica de escasa repercusión local.

Tratamiento⁵⁻⁷: lavado de la piel, lápiz de amoníaco. En casos con mayor reacción local pueden administrarse corticoides tópicos y antihistamínicos orales. Si el dolor es intenso pueden administrarse analgésicos orales o anestésicos locales.



Escolopendra.

Lesiones por arácnidos

Arañas

Viuda Negra (hembra)

Latrodectus tredecimguttatus

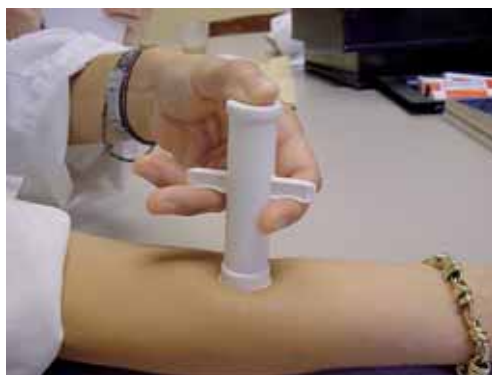Habita en la cuenca mediterránea, en áreas rurales cálidas pero cerca del hombre. La especie presente en nuestro país (*Latrodectus mactans tredecimguttatus*) es mucho menos tóxica que la americana, con venenos y aparatos inoculadores poco desarrollados. Toxina neurotóxica (alfalatrotoxina) por liberación de neurotransmisores, sobre todo acetilcolina y noradrenalina. La hembra adulta es más tóxica que los machos. Los niños tienen mayor riesgo.

Lesión: la mordedura suele pasar desapercibida, pero a los 30-40 minutos aparece una placa urticariforme con un halo eritematoso, junto a dos puntos de inoculación (señales de los quelíceros). La lesión local se acompaña de dolor urente y de los primeros síntomas sistémicos: sudoración y agitación (estimulación autonómica). Adenopatía satélite.

Manifestaciones generales¹⁹⁻²⁴: aparecen a las 1-12 horas: dolor abdominal (abdomen en tabla), taquicardia, taquipnea, dolor torácico, hiperestesia cutánea, hipertensión, miosis, sialorrea, espasmos musculares dolorosos, oliguria, globo vesical, shock, convulsiones y coma. Las manifestaciones son más graves en el niño pequeño. Laboratorio: hiperglucemia, leucocitosis con desviación a la izquierda y aumento de transaminasas y de la CPK. Son frecuentes las recaídas clínicas en las semanas posteriores a la picadura.



Viuda negra.



Extractor de Sawyer.

Tratamiento: lavado de la zona y frío local. Puede ser útil el extractor de veneno de Sawyer. En caso de aparecer manifestaciones sistémicas: analgésicos, corticoides y antihistamínicos sistémicos (dudosa eficacia), además de rela-



Viuda negra.



Arañas marrones de los rincones.

jantes musculares (gluconato Ca 1 cc/kg IV, max:10 cc), benzodiacepinas, metocarbamol. Tratamiento específico de la hipertensión arterial. Soporte cardio-circulatorio, ventilación mecánica en la UCI y suero antilatrodéctico (o antiarácnido polivalente), sobre todo indicado en niños de menos de 15 kg. El antídoto es de origen equino (Merch Sharp & Dome) y hay que estar preparados para afrontar reacciones anafilácticas. Es muy eficaz en revertir de inmediato toda la sintomatología, incluso si se administra hasta 48 horas después^{19-20,23-27}. El antiveneno es raramente necesario en nuestro medio y no está disponible rutinariamente, aunque se ha comunicado algún caso grave^{22,28-29}. Concretamente, Díez García y cols. han descrito una serie de 12 casos en Almería, que presentaron manifestaciones clínicas a los 40 minutos después de la mordedura. Éstas fueron: dolor, eritema, rigidez abdominal, dolor torácico, contracturas musculares y alteraciones psicomotoras. En la analítica destacó: leucocitosis, aumento de la CPK y proteinuria. Recibieron tratamiento con analgésicos, precisando algunos de ellos relajantes musculares y gluconato cálcico. Se recuperaron todos los casos.

Araña marrón o de los rincones

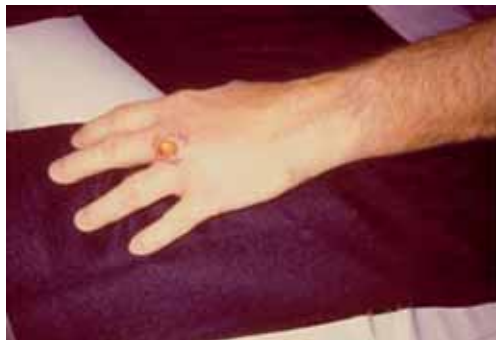Habita en la cuenca Mediterránea y es preferentemente doméstica (*Loxosceles rufescens*).

Veneno proteolítico, hemolítico y dermatonecrótico (esfingomielinasa B, hialuronidasa). La variante española es poco tóxica.

Lesión: la picadura es poco dolorosa y produce una lesión consistente en los dos puntos de entrada en un área edematosa y eritematosa que se rodea posteriormente de un halo azulado. Pueden aparecer al cabo de días vesículas y ampollas que dejan lugar a una úlcera necrótica de evolución tórpida.

Manifestaciones generales (raras o inexistentes en nuestro medio): pueden aparecer en 24-72 horas: fiebre, malestar, erupción escarlatiniforme, artralgias, mialgias, leucocitosis, trombopenia, vómitos, diarrea, hemoglobinuria, CID, hematuria, shock, cefalea, coma. La muerte es muy rara.

Tratamiento³⁰: en general basta (en nuestra zona) con limpieza y desinfección de la zona, realizando curas periódicas, y analgésicos orales. Puede ser útil el extractor de veneno de Sawyer. Se han utilizado diversos fármacos a título experimental (dapsona, colchicina, nitroglicerina tópica) para tratar el cuadro cutáneo



Lesión por picadura de araña marrón.

en casos extensos. Las manifestaciones sistémicas se tratan específicamente según cada una de ellas requiera. Puede utilizarse suero específico o polivalente en caso de disponerse (innecesario y no disponible en España). No parecen eficaces los corticoides y antihistamínicos sistémicos.

Tarántula

Presente en el litoral mediterráneo (especie de pequeño tamaño). Las mordeduras no son frecuentes por ser de naturaleza poco agresiva.

Lesión: a pesar de que la mordedura es dolorosa, sólo da lugar a reacciones locales con tumefacción y dolor alrededor de la puerta de entrada (2 puntos de inoculación). Puede aparecer una escara necrótica. Sus finos pelos desencadenan reacciones alérgicas.

Tratamiento: limpieza y desinfección local. Pueden ser útiles los analgésicos y antihistamínicos en reacciones más extensas y con componente de alergia al veneno.



Tarántula.

Escorpión

Buthus occitanus y *escorpión de cola amarilla*

Presentes en toda la Península. Su toxina es neurotóxica produciendo despolarización de terminaciones posganglionares de los sistemas simpático y parasimpático. Las manifestaciones sistémicas graves en nuestro medio son prácticamente inexistentes.

Lesión: máculo-pápula eritematosa. Edema local. Dolor irradiado. Puede haber necrosis local. El cuadro cede en 48 horas.

Manifestaciones generales: ausentes en nuestro medio. En niños podría estar indicado el ingreso en observación. Pueden aparecer según

la especie: vómitos, diarrea, sudoración, sialorrea, broncorrea, hipotensión, disnea por edema pulmonar, trastornos de la conducción, CID, convulsiones, coma, hemólisis, insuficiencia renal. La muerte es excepcional en nuestro medio.

Tratamiento^{20,31}: lavado y desinfección local. Frío local. Antihistamínicos si la reacción local es muy intensa. Son útiles los analgésicos y los anestésicos locales en dolores muy intensos. En caso de contracturas musculares dolorosas es útil el gluconato Ca IV. Las manifestaciones sistémicas graves se tratarán específicamente. Existe suero polivalente antiescorpión (Pasteur) pero no es necesario en nuestro medio y tampoco está disponible habitualmente en los hospitales.

Lesiones por Garrapata

Dermacentor spp, *Ixodes ricinus*,
Rhipicephalus sanguineus

Habitualmente están fijadas a animales domésticos. Son más conocidas por las enfermedades que transmiten (Fiebre Botonosa, enfermedad de Lyme, *Babesiosis*, *Ehrlichiosis* y neuropatías tóxicas) que por la lesión local que producen.

Lesión: pápula pruriginosa que puede desaparecer espontáneamente en 48 horas o evolucionar a una escara necrótica (*tache noir*) de evolución tórpida que tiende a sobreinfectarse por rascado. Puede aparecer una linfadenopatía regional. En nuestro país se han descrito casos en los que destaca la aparición de un halo perilesional eritematoso, parecido al eritema migrans, pero cuyo agente causal es la *Rickettsia slovaca*³². Se han descrito reacciones anafilácticas³³.

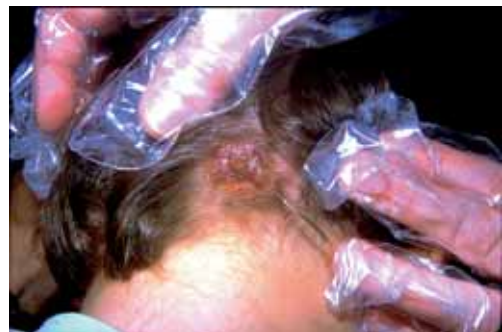Tratamiento: extraer con pinzas después de aplicar éter, barniz o laca de uñas. Desinfección local. No está indicada la antibioterapia profiláctica de la Fiebre Botonosa.



Escorpión.



Garrapatas.



Úlcera necrótica por picadura de garrapata. (Foto del autor).



Sapo común.

Lesiones por anfibios

Anuros

Sapo común. Península

Urodelos

Salamandra. Península.



Salamandra. Península.

Lesión: irritación cutánea localizada y transitoria producida por la secreción salival o cutánea. Irritante de mucosas (conjuntivas).

Tratamiento: lavado de la zona afecta con agua abundante.

Bibliografía

1. D. P. Bettem, W H Richardson, TC Tong, R F Clark. Massive Honey Bee Envenomation-Induced Rhabdomyolysis in an Adolescent. *Pediatrics* 2006; 117:231-235.
2. Navarro LA, Pelaez A, de la Torre F et al. Epidemiological factors on hymenoptera venom allergy in a Spanish adult population. *J Investig Allergol Clin Immunol* 2004; 14(2):134-41.
3. J Fernández, V Soriano, L Mayorga, M Mayor. Natural history of Hymenoptera venom allergy in Estern Spain. *Clin Exp Allergy* 2005; 35:179-185.
4. Norris RL, Auerbach PS.: Disorders caused by reptile bites and marine animal exposures. *Harrison's Principles of Internal Medicine*, 15 th ed. McGraw-Hill, 2001
5. Reisman RE. Insect Stings. *NEJM* 1994;331:523-527.
6. Honig PJ. Bites and Parasites. *Pediatr Clin North Am* 1983 Jun;30(3):563-81.
7. Jorge Mateu Sancho: El niño intoxicado. MC Ediciones S.A. Barcelona 1995.
8. Fortenberry JE, Laine J, Shalit M. Use of epinephrine for anaphylaxis by emergency medical technicians in a wilderness setting. *Ann Emerg Med* 1995; 25:785-7.

9. Hauk P Bierman CW Martin D Valentine I. Subsequent insect stings in children with hypersensitivity to Hymenoptera. *J. Pediatr* 1995; 126:185-190.
10. Valentine MD. The value of immunotherapy with venom in children with allergy to insect stings. *NEJM* 1990; 323:1601-1603.
11. Bierman CW. Venom immunotherapy: who should receive it? *J.Pediatr* 1995; 126:257-258.
12. Departament de Salut. Generalitat de Catalunya. 8/10/2004. <http://www.gencat.net/salut/depsan/units/sanitat/html/ca/ambiental/doc8064.html>
13. El mosquito tigre amenaza con expandirse desde Cataluña al resto de España. 20 minutos. 12-9-2005.<http://www.20minutos.es/noticia/46134/0/mosquito/tigre/extension/>
14. *Aedes albopictus*. Wikipedia. Consulta: diciembre 2005. http://es.wikipedia.org/wiki/Mosquito_tigre
15. Reborá A, Rongioletti F, Raineri V. *Aedes albopictus* in Europe: a new challenge for dermatologists. *Dermatology* 1993; 187(1):6-8
16. L. Montini , G. Conti, MA Pennisi, M. Di Nardo, M. Antonelli. Acute respiratory failure after a tigre mosquito bite: a case report. *Intensive Care Med* 2003. 29:1026-1027.
17. El mosquito tigre se desplaza al Vallés Oriental por el Besós. 20 minutos. 20.04-2005. <http://www.20minutos.es/notia/18079/0/mosquito/tigre/desplaza/>
18. El mosquito tigre llega al barrio barcelonés de Can Baró. El País. 16-9-2005. <http://www.elpais.es/articulo/20050916elpcat/12/Tes/elpepiatcat/>
19. Allen C. Arachnid envenomations. *Emerg Med Clin North Am* 1992; 10(2): 269-98.
20. Holve S. Treatment of snake, insect, scorpion, and spider bites in the pediatric emergency department. *Curr Opin Pediatr* 1996; 8:256-260.
21. Ginsburg CM, Weinberg AG. Hemolytic anemia and multiorgan failure associated with localized cutaneous lesion. *J.Pediatr* 1988; 112:496-499.
22. Saldaña FJ, González G. Rubio E, García C, Guijo A, Fernández Ruiz I, Díaz Torres M, Esquinas N. Un caso grave de Latrodectismo. 1^{er} Congreso Virtual Iberoamericano de Neurología 1998. <http://www.uninet.edu/neurocon/congreso-1/comunicaciones/c-67.html>
23. Clark RF, Wethern-Kestner S, Vance MV, Gerkin R. Clinical presentation and treatment of black widow spider envenomation: a review of 163 cases. *Ann Emerg Med* 1992; 21(7):782-7.
24. Spider bites. Update.com. 2005. Consulta: diciembre 2005. <http://update.com>
25. Allen RC, Norris RL. Delayed use of widow spider antivenin. *Ann Emerg Med* 1995; 26:393-4.
26. Suntorntham S, Roberts JR, Nilsen GJ. Dramatic clinical response to the delayed administration of black widow spider antivenin. *Ann Emerg Med* 1994; 26:1198-9.
27. Dzelalija B, Medic A. Latrodectus bites in northern Dalmatia, Croatia: clinical, laboratory, epidemiological, and therapeutical aspects. *Croat Med J*, 2003; 44(2): 135-8.
28. Díez García et al. Black widow spider bite. Presentation of 12 cases. *Med Clin (Barc)* 1996; 106:344-6
29. Maretic Z, González-Lorenzo D. Occupational nature of latrodectism in Mediterranean countries, with special reference in Yugoslavia and Spain. *Rev Clin Esp*, 1981; 160(4): 225-8.
30. Forks TP. Brown recluse spider bites. *J Am Board Fam Pract* 2000; 13(6): 415-23.
31. Abroug F, ElAtrous S, Nouira S, aguiga H, Touzi N, Bouchoucha S. Serotherapy in scorpion envenomation: a randomised controlled trial. *Lancet* 1999; 354:906-9.
32. JA Oteo, V.Ibarra, JR Blanco et al. Dermacentor-borne necrosis erythema and lymphadenopathy: clinical and epidemiological features of a new tick-borne disease. *Clin Microbiol Infect* 2004; 10:327-331.
33. Fernández-Soto P, Dávila I, Laffond E, Lorente F, Encinas-Grandes A, Pérez-Sánchez R. Tick-bite-induced anaphylaxis in Spain. *Ann Trop Med Parasitol* 2001; 95(1): 97-103.