

# Enfermedades ampollas no hereditarias

J.M. Mascaró Galy

La formación de ampollas en la piel es característica de una serie de enfermedades cutáneas autoinmunes. Estas enfermedades suelen subdividirse normalmente en dos grandes grupos en función del nivel microscópico en donde se forman las ampollas en la piel. Si las ampollas se forman en el interior de la epidermis las enfermedades reciben el nombre de *pénfigos*, y en este grupo se incluyen el pénfigo vulgar, pénfigo foliáceo, pénfigo por IgA, y pénfigo paraneoplásico. Si las ampollas se forman por debajo de la epidermis las enfermedades reciben el nombre genérico de *enfermedades ampollas subepidérmicas*, y en este último grupo se incluyen el penfigoide ampolloso, penfigoide cicatricial (o de mucosas), herpes gestationis, epidermolisis ampollosa adquirida, lupus eritematoso ampolloso, enfermedad ampollosa IgA lineal y dermatitis herpetiforme. La frecuencia relativa de estas enfermedades es variable según los grupos de edad. En este capítulo nos referiremos fundamentalmente a la dermatitis herpetiforme y a la enfermedad ampollosa por IgA lineal, que son las enfermedades ampollas autoinmunes más frecuentes dentro de la edad pediátrica.

## Dermatitis herpetiforme

### Concepto

La dermatitis herpetiforme es una enfermedad cutánea autoinmune que se asocia con gran frecuencia a los haplotipos HLA-B8, -DR3, y -DQw2. En todos los pacientes las lesiones de

la piel se asocian a una enteropatía sensible al gluten (enfermedad celíaca), que suele ser subclínica y sólo se detecta al realizar una biopsia intestinal. Aunque la etiopatogenia no se conoce, se sabe que la enfermedad mejora y cura con dieta sin gluten, y recidiva por transgresiones dietéticas.

### Clinica

La dermatitis herpetiforme no suele aparecer antes de los 2 años de edad. Se piensa que esto es debido a que el gluten no se introduce en la dieta antes de esa edad. La erupción cursa con un prurito muy intenso y se localiza preferentemente en las zonas de extensión (Figura 1): codos, cara posterior de los antebrazos, rodillas, glúteos, nuca, aunque hasta en un 10% puede haber una distribución atípica y puede afectarse cualquier parte de la piel. Aun-

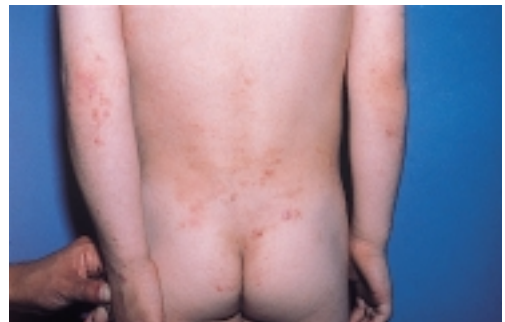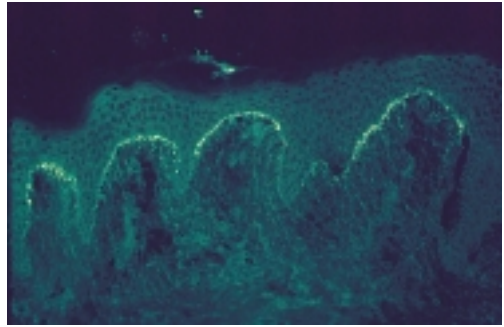


Figura 1. Dermatitis herpetiforme. Clínica: Pápulas y excoriaciones localizadas en zonas de extensión.

que pueden ser precedidas por lesiones urticariformes, las lesiones iniciales suelen ser unas pápulas eritematosas que se agrupan. Sobre estas lesiones aparecen después pequeñas vesículas por lo que el aspecto recuerda al de un herpes simple (y de ahí el nombre de «herpetiforme»). Con el tiempo las lesiones pueden evolucionar a vesículas mayores y ampollas, pero esto no es frecuente. Debido al prurito intenso a menudo sólo se observan lesiones excoriadas o ecematizadas por el rascado persistente de las zonas afectas. Esto dificulta el diagnóstico y hará confundir a menudo la dermatitis herpetiforme con otras patologías más frecuentes. Tal como se señalaba todos los pacientes presentan una enteropatía por gluten. En la mayoría de los pacientes se trata de un cuadro asintomático, pero en un 10-20% de los casos pueden existir diarreas o signos de malabsorción.

### Diagnóstico

El examen histológico convencional (hematoxilina-eosina) de una biopsia de las lesiones puede ayudar dado que sugiere el diagnóstico y descarta otros procesos más comunes que pueden confundirse clínicamente. Se suelen observar infiltrados inflamatorios perivasculares en el dermis superficial y unos microabscesos de neutrófilos en las puntas de las papilas dérmicas. En las lesiones más evolucionadas pueden haber también vesículas subepidérmicas. Estos hallazgos, sin embargo, no son específicos ya que pueden observarse en otras enfermedades ampollosas. Por lo tanto, aunque la histología descarte algunas patologías, no es suficiente para confirmar que se trata de una dermatitis herpetiforme. Esto es importante porque al realizar este diagnóstico tendremos que poner al paciente a una dieta sin gluten. La única prueba válida para realizar un diagnóstico de certeza de dermatitis herpetiforme es la realización de una biopsia de piel para un examen con técnicas de inmunofluorescencia directa. En más de un 90% de los casos dicho examen mostrará la presencia de depósitos granulares de IgA a lo largo de la



**Figura 2.** Dermatitis herpetiforme. Inmunofluorescencia directa: Depósitos granulares de IgA en la punta de las papilas dérmicas.

unión dermoepidérmica, que se concentran en las puntas de las papilas dérmicas (Figura 2). En la mitad de los casos existen también depósitos granulares de C3, aunque son más débiles. El hallazgo de depósitos granulares de IgA se considera diagnóstico de esta enfermedad dado que no se observa en ninguna de las otras enfermedades ampollosas. Estos depósitos se encontrarán en la piel sana alrededor de las lesiones de los pacientes. Por ello la biopsia para inmunofluorescencia directa debe tomarse de esa zona, y no de piel lesional o de piel sana alejada de las lesiones (como se preconizaba hace unos años).

Muchos de estos pacientes tienen un patrón de autoanticuerpos similar al de la celiaquía, que no es específico de la dermatitis herpetiforme y parece estar más bien relacionado con la enteropatía sensible al gluten que presentan los enfermos. Estos anticuerpos se detectan mediante estudios de inmunofluorescencia indirecta. Aproximadamente un 25% de estos pacientes tienen anticuerpos anti-reticulina, un 65% anticuerpos anti-endomisio, y entre un 50 y 90% anticuerpos anti-gliadina. Se considera que los anticuerpos anti-endomisio son los más específicos. Estudios recientes han podido determinar que los anticuerpos anti-endomisio se hallan dirigidos contra una enzima tisular denominada transglutaminasa. La presencia de anticuerpos anti-transglutaminasa tisular puede detectarse mediante técnicas de ELISA, y aunque se hayan estrechamente correlacionados con los anti-endomisio, ambos son

complementarios y permiten monitorizar la enteropatía. Se pueden detectar también anticuerpos antitiroideos, antinucleares, anticélula parietal gástrica y factor reumatoide en una proporción variable de pacientes.

La conveniencia o no de realizar una biopsia intestinal es un tema controvertido. Si se realiza, prácticamente todos los pacientes presentarán una atrofia parcial o total de las vellosidades intestinales, confirmando la presencia de enteropatía por gluten, aunque de menor intensidad que la celiacía. Algunos autores recomiendan su realización en todos los niños con dermatitis herpetiforme para poder monitorizar así la dieta sin gluten. Otros autores no lo creen necesario porque las 2 enfermedades están siempre asociadas y será siempre necesario realizar una dieta sin gluten independientemente del resultado.

### *Diagnóstico diferencial*

Las confusiones más habituales suelen ser con la escabiosis, la dermatitis atópica, o el prurigo estrófulos (urticaria papulosa). En la escabiosis el prurito es característicamente nocturno, suele afectar a más miembros de la familia, se observan surcos y lesiones de distribución típica, y suele ser posible demostrar la presencia del ácaro en los raspados de las lesiones. Puede ser muy difícil de diferenciar clínicamente la dermatitis herpetiforme de una dermatitis atópica cuando esta se presenta con una distribución inversa a la habitual (flexural). Pueden ayudar los antecedentes personales o familiares de atopia, y la elevación de la IgE. El prurigo estrófulos se caracteriza por una reacción exagerada y persistente a picaduras de artrópodo. Para diferenciarlo hay que tener en cuenta la distribución de las lesiones, y la presencia de lesiones con un punto central sugestivas de picaduras. Otras enfermedades ampollasas (fundamentalmente la enfermedad ampollasa IgA lineal) también pueden ser difíciles de distinguir. Normalmente la realización de biopsias de piel para estudio histopatológico y de inmunofluorescencia directa permitirán diferenciar sin problema estas entidades de la dermatitis herpetiforme.

### *Tratamiento*

Se basa en dos puntos básicos: la administración de fármacos de la familia de las sulfonamidas, y la realización de una dieta sin gluten. La sulfona (o dapsona) es el fármaco más empleado. Es extremadamente eficaz en curar los signos y síntomas de los pacientes pero no es curativa, y la erupción recidivará al dejar la sulfona. Se utiliza a dosis iniciales de 25-50 mg al día y se va aumentando según la tolerancia y la respuesta del paciente (la dosis necesaria suele estar entre 50 y 200 mg). Antes de iniciar el tratamiento debe realizarse una analítica completa y determinación de glucosa-6-fosfato deshidrogenasa. Después habrá que realizar controles regulares del hemograma, reticulocitos, haptoglobina, metahemoglobinemia, y biología hepática dado que hay riesgo de hemólisis (frecuente), leucopenia, metahemoglobinemia, hepatitis, etc. En caso de intolerancia pueden emplearse otras sulfonamidas como la sulfapiridina, o bien la sulfametoxipiridazina, aunque el perfil de efectos secundarios es bastante similar. La dieta sin gluten es el único tratamiento capaz de lograr y mantener una remisión completa de la enfermedad sin necesidad de tomar ningún fármaco. Aunque tarda más en actuar que la sulfona, este tratamiento no sólo mejora las lesiones cutáneas, sino también las intestinales. La erupción mejorará incluso en pacientes con una biopsia intestinal normal. Los beneficios de esta dieta no sólo son sobre los síntomas cutáneos, o para evitar la toma de medicaciones, sino que se ha demostrado que disminuye el riesgo de linfoma intestinal que se ha cifrado en estos pacientes en 1 de cada 76.

## **Enfermedad ampollasa por IgA lineal**

### *Concepto*

La enfermedad ampollasa por IgA lineal en la infancia corresponde a lo que clásicamente se había denominado "enfermedad ampollasa crónica de la infancia". Estos pacientes tienen

unos autoanticuerpos circulantes en el suero de tipo IgA que están dirigidos contra la membrana basal de la piel y que serían los responsables de las lesiones vesiculoampollosas. Se trata de una enfermedad con una clínica e histología parecida a la de la dermatitis herpetiforme, y que se asocia también con los haplotipos HLA-B8, -DR3, y -DQw2. A diferencia de la dermatitis herpetiforme no existe asociación con enteropatía sensible al gluten.

### Clínica

Clínica e histológicamente puede ser parecida a la dermatitis herpetiforme, y hasta hace pocos años muchos casos se diagnosticaban de "dermatitis herpetiforme con depósitos lineales de IgA". En la actualidad se considera que la llamada "enfermedad ampollosa crónica de la infancia" corresponde a la forma infantil de esta enfermedad. El cuadro clínico es bastante característico. Suele tratarse de niños en edad preescolar en los que aparece de forma más o menos repentina un brote de lesiones cutáneas vesiculosas y ampollosas tensas que son pruriginosas (Figura 3). Puede existir un cuadro sistémico acompañante con malestar, fiebre y anorexia. Las lesiones pueden aparecer sobre piel sana o bien sobre piel placas urticariformes. La distribución policíclica o anular de las lesiones es muy típica de esta enfermedad. Las ampollas se distribuyen en periferia formando unas lesiones que se han comparado con un collar de perlas. Suelen aparecer

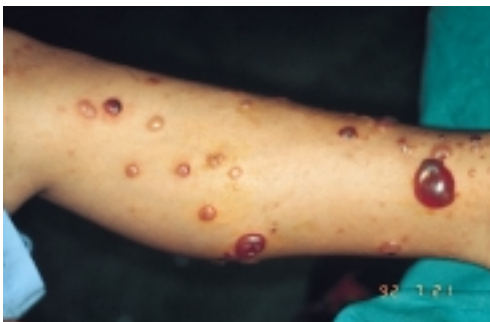

Figura 3. Enfermedad ampollosa por IgA lineal de la infancia. Clínica: Vesículas y ampollas sobre una base urticariforme.

en el periné, la región perioral, en las extremidades, manos y pies, pero también pueden ser generalizadas. Las mucosas se afectan en casi el 90% de los casos. Aparecen aquí erosiones dolorosas dado que las ampollas se rompen fácilmente. La mucosa oral se afecta casi siempre, pero también puede haber lesiones genitales, nasales, o conjuntivales. Esta última localización se ha observado en un 65% de pacientes y tiene mal pronóstico porque en casi la mitad de los afectados las lesiones pueden provocar cicatrices y sinequias que cuando atañen a la córnea pueden provocar una disminución de la agudeza visual, e incluso la ceguera.

### Diagnóstico

El examen histológico de las lesiones en la enfermedad ampollosa IgA lineal muestra ampollas subepidérmicas con infiltrados inflamatorios en la dermis. Este puede ser rico en eosinófilos o bien en neutrófilos. En este último caso los neutrófilos pueden formar microabscesos papilares idénticos a los que se observan en la dermatitis herpetiforme, y la histología es incapaz de diferenciar entre estas dos enfermedades.

El diagnóstico debe de realizarse practicando un examen de inmunofluorescencia directa de una biopsia de piel perilesional. En ésta se podrá demostrar la presencia de depósitos lineales de IgA a lo largo de la membrana basal (Figura 4), con o sin presencia de depósitos de complemento. Pueden existir también depósitos de IgG, pero éstos serán siempre de mucha menor intensidad que los de IgA (en el caso contrario el diagnóstico sería de penfigoide ampolloso).

Si se utilizan técnicas de inmunofluorescencia indirecta se puede detectar en el suero la presencia de autoanticuerpos circulantes de tipo IgA contra la membrana basal dermoepidérmica en un 80% de los niños. Los títulos de estos autoanticuerpos son casi siempre bajos. La sensibilidad y los títulos de anticuerpos aumentan si se utiliza como substrato piel humana sana separada con cloruro sódico para realizar este examen. Los anticuerpos de la

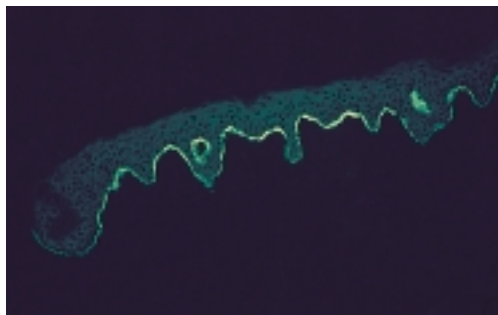


Figura 4. Enfermedad ampullosa por IgA lineal de la infancia. Inmunofluorescencia directa: Depósitos lineales de IgA a lo largo de la membrana basal dermoepidérmica.

mayoría de los niños se unen al lado epidérmico de la separación. Estos sueros reconocen una proteína epidérmica que se localiza en los filamentos de anclaje que unen las células basales de la epidermis a la dermis.

### Diagnóstico diferencial

Al observar un niño con una erupción ampullosa adquirida el diagnóstico diferencial debe de hacerse con otras enfermedades ampollosas autoinmunes, sobre todo con el penfigoide ampuloso y la dermatitis herpetiforme. Puede confundirse también con cuadros de herpes simple o de impétigo ampuloso, sobre todo en casos de localización perioral o perineal. La localización genital ha llevado a confundir erróneamente esta enfermedad con abusos sexuales en algún paciente. En aquellos pacientes en los que no han aparecido ampollas la erupción pruriginosa puede confundirse con una escabiosis, un eccema

atópico, o una dermatitis herpetiforme. Tal como sucede en la mayoría de enfermedades ampollosas autoinmunes, la realización de biopsias de piel para estudio histopatológico y de inmunofluorescencia directa permitirán realizar sin problema el diagnóstico de enfermedad ampulosa por IgA lineal de la infancia.

### Tratamiento

A diferencia de lo que sucede con la dermatitis herpetiforme, al no existir una enteropatía sensible al gluten, la dieta sin gluten no tiene ningún papel en el manejo de esta enfermedad. Dada la frecuencia y la gravedad que pueden tener las lesiones oculares sería conveniente que todos estos pacientes fuesen controlados por un oftalmólogo. El tratamiento de elección es la sulfona u otras sulfonamidas (sulfapiridina, sulfametoxipiridazina). Antes de iniciar el tratamiento deberá realizarse siempre una analítica completa y la determinación de glucosa-6-fosfato deshidrogenasa. La dosis inicial suele ser de 1 mg/kg que se va aumentando paulatinamente en función de la respuesta clínica y de la tolerancia del paciente. Las dosis suelen oscilar entre 15 y 50 mg/d. Hay que hacer controles analíticos periódicos (hemograma completo, reticulocitos, haptoglobina, metahe-moglobinemia y biología hepática) porque los efectos secundarios son frecuentes, sobre todo la hemólisis, que puede obligar a disminuir o cesar el tratamiento. En aquellos pacientes que no respondan adecuadamente puede ser necesario utilizar prednisona (1 mg/kg) sola o en combinación con las sulfonamidas o azatioprina.

### Bibliografía

- Caux F, Kirtschig G, Lemarchand-Venencie F, et al. IgA-epidermolysis bullosa acquisita in a child resulting in blindness. *Br J Dermatol* 1997; 137:270-275.
- Collier PM, Wojnarowska F. Chronic bullous disease of childhood. En: Harper J, Orange A, N. Prose, eds. *Textbook of Pediatric Dermatology*, primera edición. Blackwell Science Ltd., Oxford 2000:711-723.
- Chorzelski TP, Jablonska S. IgA linear dermatosis of childhood (chronic bullous disease of childhood). *Br J Dermatol* 1979; 101:535-542.
- Garioch JJ, Lewis HM, Sargent S, et al. 25 years experience of gluten free diet in the treatment of dermatitis herpetiformis. *Br J Dermatol* 1994; 131:541-545.
- Leonard JN. Dermatitis herpetiformis. En:

- Harper J, Orange A, N. Prose, eds. *Textbook of Pediatric Dermatology*, primera edición. Blackwell Science Ltd., Oxford 2000:724-730.
- Rose C, Dieterich W, Brocker EB, Schuppan D, Zillikens D. Circulating autoantibodies to tissue transglutaminase differentiate patients with dermatitis herpetiformis from those with linear IgA disease. *J Am Acad Dermatol* 1999; 41:957-61.
  - Smith EP, Zone JJ. Dermatitis herpetiformis and linear IgA bullous dermatosis. *Dermatol Clin* 1993; 11:511-526.
  - Willsteed E, Bhogal BS, Black MM. Use of 1M NaCl split skin in the indirect immunofluorescence of the linear IgA bullous dermatoses. *J Cutan Pathol* 1990; 17: 144-148.