Accidente cerebrovascular no hemorrágico: trombosis de senos venosos cerebrales: diagnóstico, prevención y tratamiento

Paula Madurga Revilla, Ignacio Ruiz del Olmo, Juan Pablo García Íñiguez
UCIP. Hospital Universitario Miguel Servet. Zaragoza

Madurga Revilla P, Ruiz del Olmo I, García Íñiguez JP. Accidente cerebrovascular no hemorrágico: trombosis de senos venosos cerebrales: diagnóstico, prevención y tratamiento. Protoc diagn ter pediatr. 2021;1:863-72.

RESUMEN

El reconocimiento de los accidentes cerebrovasculares en la edad pediátrica ha ido aumentando en la última década, pero su diagnóstico y manejo puede ser complicado. Existen tres tipos de accidentes cerebrovasculares: arterial isquémico, hemorrágico y trombosis de senos venosos.

La trombosis de senos venosos (TSV) se define como la aparición de sintomatología sistémica o neurológica focal de aparición brusca o progresiva, apareciendo en la neuroimagen ocupación de senos venosos.

Existen diferentes factores etiológicos o de riesgo para desarrollar TSV. Como en el resto de accidentes cerebrovasculares en niños, en más de la mitad de los casos, confluyen dos o más factores de riesgo. Con relativa frecuencia son secundarios a cuadros infecciosos, de modo que las causas se dividen en dos grupos: sépticos y asépticos.

Las manifestaciones clínicas son muy inespecíficas. Las más frecuentes son cefalea, convulsiones, encefalopatía aguda, clínica de hipertensión endocraneal. Ante encefalopatía aguda o hipertensión endocraneal de causa no aclarada persistentes está indicada la resonancia magnética (RM) cerebral lo antes posible para descartar cuadros que precisan tratamiento específico, como la trombosis venosa cerebral. Pueden desarrollar hidrocefalia y hematomas subdurales. Su tratamiento se basa en el empleo de anticoagulantes, incluso en presencia de hemorragia intracraneal.

Palabras clave: accidente cerebrovascular; trombosis de senos venosos; anticoagulación.

©Asociación Española de Pediatría. Prohibida la reproducción de los contenidos sin la autorización correspondiente.
Protocolos actualizados al año 2021. Consulte condiciones de uso y posibles nuevas actualizaciones en **www.aeped.es/protocolos/**
ISSN 2171-8172

Non-hemorrhagic stroke: cerebral venous sinus thrombosis: diagnosis, prevention and treatment

ABSTRACT

The recognition of strokes in children has increased in the last decade, but its diagnosis and management can be complicated. There are three 3 types of strokes: ischemic, hemorrhagic, and venous sinus thrombosis.

Venous sinus thrombosis (SVT) is defined as the appearance of focal systemic or neurological sudden or progressive symptoms, with occupation of venous sinuses appearing on the neuroimaging.

There are different etiological or risk factors for developing SVT. As in the rest of strokes in children, in more than half of the cases, two or more risk factors converge. SVT are frequently secondary to infections, so their causes are divided into two groups: septic and aseptic.

The clinical manifestations are nonspecific. Headache, seizures, acute encephalopathy, clinical symptoms of endocranial hypertension are the most frequent manifestations. In the presence of persistent acute encephalopathy or endocranial hypertension with unclear cause, cerebral magnetic resonance imaging (MRI) is therefore indicated as soon as possible to rule out conditions that require specific treatment such as SVT. They can develop hydrocephalus and subdural hematomas.

The treatment is based on the use of anticoagulants, even if there is intracranial hemorrhage.

Key words: stroke; venous sinus thrombosis; anticoagulation.

1. INTRODUCCIÓN

Existen tres tipos de accidentes cerebrovasculares: arterial isquémico, hemorrágico y trombosis de senos venosos. Su reconocimiento en la edad pediátrica ha ido aumentando en la última década, pero su diagnóstico y manejo puede ser complicado.

La trombosis de senos venosos (TSV) se define como la aparición de sintomatología sistémica o neurológica focal de aparición brusca o progresiva, apareciendo en la neuroimagen ocupación de senos venosos.

Las manifestaciones clínicas son muy inespecíficas. Las más frecuentes son cefalea, convulsiones, encefalopatía aguda o clínica de hipertensión endocraneal. Ante encefalopatía aguda o hipertensión endocraneal de causa no aclarada persistentes está indicada la resonancia magnética (RM) lo antes posible para descartar cuadros

©Asociación Española de Pediatría. Prohibida la reproducción de los contenidos sin la autorización correspondiente.
Protocolos actualizados al año 2021. Consulte condiciones de uso y posibles nuevas actualizaciones en www.aeped.es/protocolos/
ISSN 2171-8172

que precisan tratamiento específico, como la trombosis venosa cerebral y la encefalomielitis aguda diseminada. Pueden desarrollar hidrocefalia y hematomas subdurales. Su tratamiento se basa en el empleo de anticoagulantes, incluso en presencia de hemorragia intracraneal.

2. ETIOLOGÍA DE LA TROMBOSIS DE SENOS VENOSOS CEREBRALES

Existen diferentes factores etiológicos o de riesgo para desarrollar TSV. Como en el resto de accidentes cerebrovasculares en niños, en más de la mitad de los casos confluyen dos o más factores de riesgo. Con relativa frecuencia son secundarios a cuadros infecciosos, de modo que las causas se dividen en dos grupos:

- **Sépticas:** infecciones locales de cabeza y cuello, o sistémicas.
- **Asépticas:**
  - Deshidratación (más frecuente en la hipernatrémica), hipoxia.
  - Lesión cerebral: traumatismo craneoencefálico (TCE), tumores cerebrales, hidrocefalia, esclerosis múltiple.
  - Enfermedad inflamatoria intestinal crónica.
  - Enfermedades sistémicas: lupus eritematoso sistémico (LES), tirotoxicosis, enfermedad de Behcet.
  - Anemias: ferropénica, enfermedad de células falciformes, talasemia, anemia hemolítica.
  - Cáncer: leucemia, linfomas...
  - Cardiopatías: cianógenas, postoperatorio cardiaco, poscateterismo cardiaco.
  - Síndrome nefrótico.
  - Fármacos: asparraginasa, corticoides, EPO, anticonceptivos orales.
  - Hipercoagulación en relación con enfermedades metabólicas, coagulopatías (**ver ACV isquémico**).

3. CLÍNICA DE LA TROMBOSIS DE SENOS VENOSOS CEREBRALES

Las manifestaciones clínicas son muy inespecíficas. Las más frecuentes son cefalea, convulsiones, encefalopatía aguda, clínica de hipertensión endocraneal... Ante encefalopatía aguda o hipertensión endocraneal de causa no aclarada persistentes está indicada la RM lo antes posible para descartar cuadros que precisan tratamiento específico como la trombosis venosa cerebral y la encefalomielitis aguda diseminada. Pueden desarrollar hidrocefalia y hematomas subdurales.

4. ESTRATEGIA DIAGNÓSTICO-TERAPÉUTICA

Ante todo ACV o trombosis venosa cerebral confirmados, debe valorarse ingreso inicialmente en UCIP.

4.1. Estrategia diagnóstico-terapéutica urgente (Anexo 1)

- **Estabilización inicial** (ABCD), incluyendo posibilidad de tratamiento antihipertensión endocraneal.

©Asociación Española de Pediatría. Prohibida la reproducción de los contenidos sin la autorización correspondiente.
Protocolos actualizados al año 2021. Consulte condiciones de uso y posibles nuevas actualizaciones en **www.aeped.es/protocolos/**
ISSN 2171-8172

- Importante hacer una **anamnesis y exploración** minuciosa y detallada, que oriente el diagnóstico y la etiología.

- Analítica urgente: gasometría, hemograma, estudio básico de **coagulación, incluyendo dímero-D** (valores elevados apoyan el diagnóstico, pero la normalidad no lo excluye), marcadores de infección (PCR, PCT), bioquímica general, con **glucemia**, creatinina, calcio, osmolaridad, proteínas totales, GOT, GPT, CPK. Extraer analíticas en función de la patología.

- Hemocultivo, valorar.

- Fluidoterapia iv: suero isotónico. Vigilar niveles de glucemia y valorar necesidad de iniciar aportes de glucosa, manteniendo suero isotónico (Na 140 mEq/l).

- Evitar hipertermia.

- Punción lumbar: realizarla ante sospecha de infección del sistema nervioso central.

- **Neuroimagen urgente:**

  – **Tomografía computarizada (TC) urgente:** se observa el signo de delta vacío (no siempre presente ni fácil de identificar; también existen falsos positivos en niños). Útil en detección precoz de hemorragia intracraneal (hiperdensidad).

  – **Resonancia magnética (RM) y angioRM:** más sensible que la TC. Es la técnica de elección. Realizarla **de urgencia siempre que sea posible ante sospecha de trombosis venosa.** Permite además identificar posibles factores desencadenantes de la trombosis (sinusitis, mastoiditis).

  – **Doppler transcraneal** (si disponible): prueba incruenta que puede ser importante por su utilidad para neuromonitorización seriada en UCIP.

4.1.1. Tratamiento (ver dosificación en apartado 5)

- Se recomienda **anticoagulación inicial con HNF/HBPM 5-10 días (eficacia similar) y posteriormente ACO o HBPM durante al menos 3 meses, independientemente de la presencia de hemorragia cerebral** (American Heart Association/American Stroke Association (AHA/ASA) 2014; European Stroke Organization 2017, en adultos); si bien, las guías de la American Academy of Chest Physicians (ACCP) siguen cuestionándolo en caso de presencia de hemorragia cerebral significativa: la recomendación no es tan clara, y sugieren dos opciones: **anticoagulación de igual forma al caso sin hemorragia, o monitorización radiológica a los 5- 7 días, y anticoagulación si el trombo crece**.

- Si tras 3 meses de tratamiento no hay recanalización completa o persisten los síntomas, prolongar el tratamiento **3 meses más**.

- En pacientes en los que se va a pautar tratamiento con ACO, se recomienda empezar el tratamiento con ACO en los primeros días, y suspender el tratamiento con HNF/HBPM el 6.º día o cuando se alcance rango de **INR 2-3**. Si los niveles terapéuticos son difíciles de mantener con ACO, se recomienda mantener HBPM.

- En los tromboembolismos idiopáticos se recomienda mantener tratamiento anti-

©Asociación Española de Pediatría. Prohibida la reproducción de los contenidos sin la autorización correspondiente.
Protocolos actualizados al año 2021. Consulte condiciones de uso y posibles nuevas actualizaciones en **www.aeped.es/protocolos/**
ISSN 2171-8172

coagulante durante al menos 6 meses, con ACO (para INR 2,5: 2-3) o HBPM (para anti-Xa 0,5-1 U/ml).

- En niños con trombosis secundaria, en los que el factor de riesgo se ha resuelto, se recomienda mantener el tratamiento anticoagulante durante al menos 3 meses (a dosis de tratamiento o profiláctica). Si el factor de riesgo se mantiene, se mantendrá el tratamiento anticoagulante hasta que se resuelva. En el contexto de factores de riesgo potencialmente recurrentes (síndrome nefrótico, tratamiento con asparaginasa...) continuar con profilaxis anticoagulante mientras continúen presentes dichos factores.

- Se recomienda control de neuroimagen para confirmar la recanalización vascular.

- En los niños con patología oncológica, seguiremos las pautas generales. Considerar el cáncer, la quimioterapia y la posible necesidad de cirugía como factores individuales.

- En los niños con anticuerpos antifosfolípido, se seguirán las pautas generales.

- Se realizará trombectomía mecánica (neurorradiología intervencionista) o descompresión quirúrgica (neurocirugía) en aquellos casos de:

  – **TSV masiva o grave en la que no hay mejoría con la terapia inicial anticoagulante**.

  – Si existe **riesgo vital** por la trombosis venosa.

  Estas dos situaciones se valorarán individualmente, con las unidades de Neurocirugía y Radiología Intervencionista, dado que la experiencia en Pediatría se limita a series de casos.

La ASH recomienda el tratamiento con **antitrombina III** asociado a la anticoagulación habitual en pacientes pediátricos con trombosis de senos venosos cerebrales con fracaso de tratamiento habitual y en aquellos con déficit objetivado de AT III.

4.2. Estrategia diagnóstico-terapéutica tras la fase aguda

4.2.1. Pruebas complementarias para completar diagnóstico etiológico

Se debe comenzar la batería de pruebas diagnósticas que nos permitan llegar al diagnóstico causal y, de esta forma, proporcionar un tratamiento precoz y adecuado para evitar complicaciones y secuelas. Si existe patología previa conocida, seleccionar las pruebas complementarias en función de la patología de base.

- RM y angioRM: si no se ha podido realizar en el momento agudo.

- Analítica de sangre y orina: orientar en función de historia clínica y antecedentes (**ver ictus isquémico**).

- Otras pruebas:

  – Punción lumbar. Si no se ha realizado de forma urgente y existen dudas diagnósticas (posibilidad de trombosis venosa cerebral asociada a una encefalitis o a encefalomielitis aguda diseminada, especialmente si hay un componente de alteración del estado de conciencia).

©Asociación Española de Pediatría. Prohibida la reproducción de los contenidos sin la autorización correspondiente.
Protocolos actualizados al año 2021. Consulte condiciones de uso y posibles nuevas actualizaciones en **www.aeped.es/protocolos/**
ISSN 2171-8172

Valorar su realización de forma individualizada.

– Radiografía de senos ante sospecha de sinusitis como foco infeccioso originario.

– Estudio cardiológico: ECG y ecocardiografía 2D y Doppler, valorar también ecografía carotídea y transesofágica.

– Ecografía-Doppler de carótidas, vasos cervicocraneales y Doppler transcraneal.

– Estudio oftalmológico.

5. FÁRMACOS ANTIAGREGANTES, ANTICOAGULANTES Y FIBRINOLÍTICOS

5.1. Anticoagulantes

Generalmente, la heparina es preferible a los anticoagulantes orales en Pediatría, debido a que la respuesta a estos últimos tiende a ser impredecible en niños y requiere monitorización y ajuste de dosis muy frecuente.

5.1.1. Heparina sódica o no fraccionada

Unión a antibrombina III, disminuyendo la formación de trombina. La capacidad del recién nacido para sintetizar trombina está disminuida y retrasada, va aumentando, pero sigue siendo menor que la del adulto. Por ello, hay mayor sensibilidad y a la vez resistencia a la actividad de la heparina **(Tabla 1)**.

Tabla 1. Dosis de heparina no fraccionada (HNF)

Edad	Profilaxis	Tratamiento (previa carga 75 UI/kg en 10min)
< 1 año	10 UI/kg/h TTPA objetivo para profilaxis: 50-55 s	28 UI/kg/h
>1 año		20 UI/kg/h
Niño mayor		18 UI/kg/h

- **Ajustes:** control a las 4 h de la dosis de carga, y 4 h tras cualquier modificación. Al conseguir el rango adecuado, control diario. La monitorización con TTPA en niños puede ser insatisfactoria (falsamente alargado), recomendándose monitorizar con antifactor Xa: 0,3-0,7 U/ml (nivel más bajo que en control de HBPM, porque la HNF tiene acción antitrombina y anti-Xa).

  TTPA puede ser orientativo: mantener TTPA 60-85 s:

  – <50 s: bolo 50 UI/kg + ↑ 10% infusión.

  – 50-59 s: ↑ 10% infusión.

  – 60-85 s: seguir igual, control en 24 h.

  – 86-95 s: ↓ 10% infusión.

  – 96-120 s: suspender la infusión 30 min y ↓ 10% infusión.

  – >120 s: suspender la infusión 60 min y ↓ 15% infusión.

- **Efectos secundarios:** hemorragia (1,5%; verdadera incidencia desconocida); osteoporosis (dudoso riesgo en niños –solo 3 casos descritos, 2 en tratamiento con corticoides–, pero si el tratamiento va a ser prolongado, es preferible emplear otro anticoagulante); trombopenia (mayor riesgo en niños de UCI; probablemente por otros factores implicados en la trombopenia, e independientes de la heparina).

©Asociación Española de Pediatría. Prohibida la reproducción de los contenidos sin la autorización correspondiente.
Protocolos actualizados al año 2021. Consulte condiciones de uso y posibles nuevas actualizaciones en www.aeped.es/protocolos/
ISSN 2171-8172

- **Tratamiento de hemorragia secundaria a HNF**: generalmente cede al suspender el tratamiento. Si se requiere efecto inmediato: sulfato de protamina: en función de la cantidad de heparina administrada y el tiempo transcurrido desde la última dosis **(Tabla 2)**.

Tabla 2. Reversión de heparinización con sulfato de protamina

Minutos desde la última dosis de heparina	Dosis de protamina (mg) / 100 UI HNF recibida (en las 2 últimas horas)
<30	1
30-60	0,5-0,75
60-120	0,375-0,5
>120	0,25-0,375

5.1.2. Heparina de bajo peso molecular (HBPM)

De elección por la monitorización mínima, falta de interferencia con otros fármacos, escaso riesgo de trombopenia y osteoporosis. No es preciso control analítico frecuente. Generalmente se administra vía subcutánea, pero se puede administrar también intravenosa (vía preferible en el niño hospitalizado portador de vía venosa). Si la última dosis se ha administrado en 3-4 horas, se puede revertir con sulfato de protamina: 1 mg de protamina / mg de enoxaparina empleado **(Tablas 3 y 4)**.

5.1.3. Anticoagulantes orales (ACO)

Reducen la concentración plasmática de factores dependientes de vitamina K (I, VII, IX y X). La capacidad de los niños en tratamiento con ACO de generar trombina está disminuida respecto a los adultos con similar INR; está pendiente establecer si el INR terapéutico en niños es menor que en adultos (de momento se emplean los mismos valores) **(Tabla 5)**.

Tabla 3. Dosis de HBPM: enoxaparina (CLEXANE®)

Edad	Profilaxis	Tratamiento
<2 meses	0,75 mg/kg/12 h o 1,5 mg/kg/24 h	1,5 mg/kg/12 h
>2 meses	0,5 mg/kg/12 h, o 1 mg/kg/24 h (máx. 40 mg/12 h)	1 mg/kg/12 h

Tabla 4. Ajuste de dosis de heparina según antifactor Xa (control 4 h tras la administración de HBPM)

Nivel anti-Xa (UI/ml)	Actitud siguiente dosis	Nuevo control
<0,35	↑ 25%	4 h tras la siguiente dosis
0,35-0,49	↑ 10%	
0,5-1	=	24 h, a la semana y al mes
1-1,5	↓ 20%	Antes de la siguiente dosis
1,6-2	Retrasar 3 h y ↓ 30%	Antes de siguiente dosis y a las 4 h
>2	Suspender hasta anti-Xa 0,5 y ↓ 40%	Antes de la siguiente dosis, y si >0,5, repetir cada 12 h

* El control de niveles anti-Xa puede realizarse en muestra de sangre capilar: menos invasivo, más rápido y con resultados no estadísticamente diferentes a los obtenidos por venopunción.

- **Inconvenientes:** frecuentes ajustes de dosis, difícil dosificación. Intentar evitarlo en menores de 2 meses (riesgo de sangrado por déficit relativo de vitamina K) y en menores de 12 meses, excepto en niños con prótesis

©Asociación Española de Pediatría. Prohibida la reproducción de los contenidos sin la autorización correspondiente.
Protocolos actualizados al año 2021. Consulte condiciones de uso y posibles nuevas actualizaciones en www.aeped.es/protocolos/
ISSN 2171-8172

Tabla 5. Dosis y ajuste de anticoagulantes orales: acenocumarol (SINTROM®)

Acenocumarol	Dosis
Día 1: INR basal 1,0-1,3	0,04 mg/kg vía oral
Días 2-4	
INR 1,1-1,3	Repetir dosis inicio
INR 1,4-3,0	50% dosis inicio
INR 3,1-3,5	25% dosis inicio
INR >3,5	Suspender hasta que INR <3,5, después, 50% dosis previa
Mantenimiento	
INR 1,1-1,4	Incrementar 20% dosis previa
INR 1,5-1,9	Incrementar 10% dosis previa
INR 2,0-3,0	No cambios
INR 3,1-3,5	Descender 10% dosis previa
INR >3,5	Suspender hasta que INR <3,5, después, 20% dosis previa

valvulares mecánicas. Mayor sensibilidad en alimentados con leche materna.

- **Efectos secundarios:** hemorragia (12%); osteopenia (hay casos descritos de menor densidad ósea, pero este efecto no está claro). Tratamiento: INR >8 sin hemorragia: vitamina K; si hemorragia: PFC, concentrado de protrombina y factor VIIa recombinante.

5.1.4. Anticoagulantes naturales

- **Antitrombina III (AT III):** inactiva la trombina y el factor Xa.
  - Indicaciones: deficiencia congénita de antitrombina III, púrpura fulminante (CID, sepsis grave), enfermedad veno-oclusiva hepática grave.
  - Dosis: 1 UI/kg de AT III aumenta la actividad de la AT III un 1,5%.
  - Dosis inicial: unidades = peso (kg) x (100-actividad actual de AT III) x 2/3, titulando posteriores dosis en función de actividad AT III: objetivo de actividad AT III inicialmente 100%, y posteriormente en torno al 80%.
  - Efectos secundarios: fiebre, reacciones anafilácticas.
- **Proteína C:** interacciona con la trombomodulina, inhibiendo los factores Va y VIIIa.
  - Indicaciones: deficiencia congénita de proteína C, púrpura fulminante en sepsis.
  - Dosis: iniciar 60-80 UI/kg en 20 min, cada 4-8 h, titulando según niveles; objetivo de actividad de proteína C inicialmente del 100% y, posteriormente, mantenerse >25%.

5.2. Antiagregantes

- **Aspirina (AAS)**. Antiagregante: 1-5 mg/kg/día (dosis óptima antiagregante no conocida). Antiinflamatoria enfermedad de Kawasaki 80-100 mg/kg/día. Reversión de sangrado importante: transfundir plaquetas o plasma (estimula la agregación plaquetaria).
- **Dipiridamol**: 2-5 mg/kg/día.
- **Ticlopidina y clopidogrel**: vo: 0,2 mg/kg/día (máx. 75 mg/día)
- **Antagonistas del receptor glicoproteico IIb/IIIA plaquetario**; abciximab, eptifibatide, tirofiban.

©Asociación Española de Pediatría. Prohibida la reproducción de los contenidos sin la autorización correspondiente.
Protocolos actualizados al año 2021. Consulte condiciones de uso y posibles nuevas actualizaciones en www.aeped.es/protocolos/
ISSN 2171-8172

ANEXOS

Anexo 1. Algoritmo de actuación general ante sospecha de trombosis de senos venosos

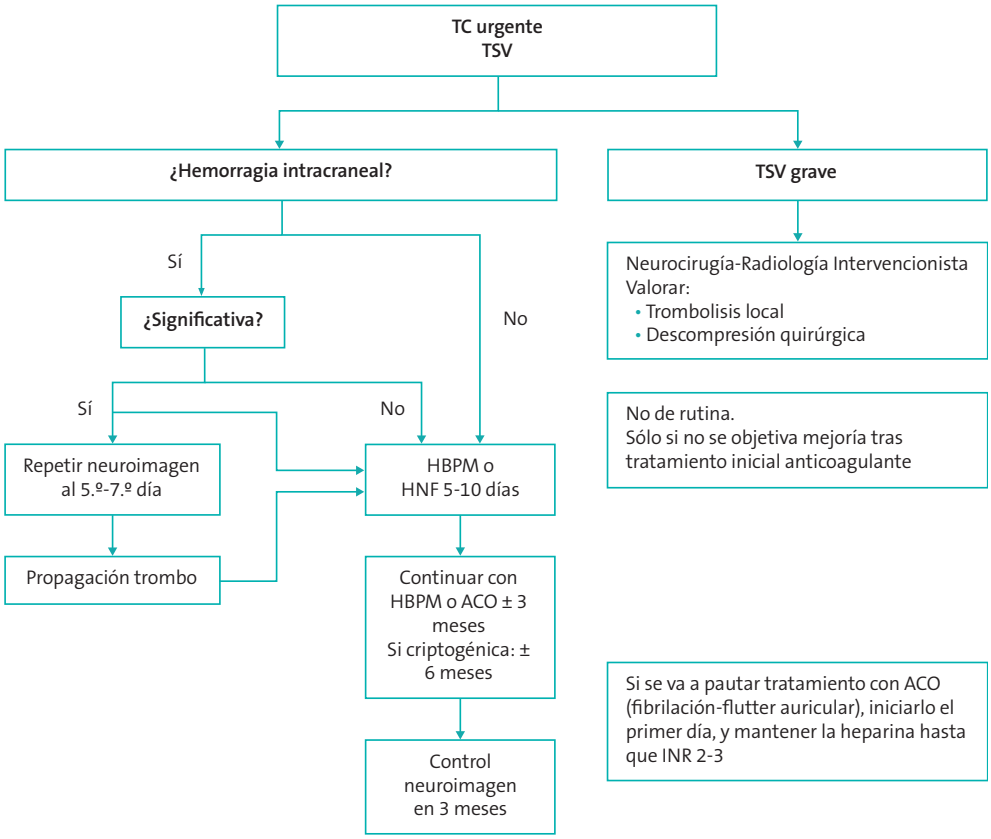

AAS: ácido acetilsalicílico; **HBPM:** heparina bajo peso molecular; **HNF:** heparina no fraccionada; **ACO:** anticoagulantes orales.

©Asociación Española de Pediatría. Prohibida la reproducción de los contenidos sin la autorización correspondiente.
Protocolos actualizados al año 2021. Consulte condiciones de uso y posibles nuevas actualizaciones en **www.aeped.es/protocolos/**
ISSN 2171-8172

BIBLIOGRAFÍA

1. Dasí-Carpio MA. Trastornos trombóticos de la coagulación: trombosis y tratamiento antitrombótico en niños. An Pediatr Contin. 2007; 5(4):189-196.

2. Fernández Sanmartín M, Trastoy Quintela J, Rodríguez Nuñez A. Anticoagulación, antiagregación y fibrinolisis. En: López-Herce J, Calvo C, Baltodano A, Rey C, Rodríguez A. Manual de cuidados intensivos pediátricos, 5.ª edición. Madrid: Publimed;2019. p. 298-307.

3. Ferro JM, Bousser MG, Canhão P, Coutinho JM, Crassard I, Dentali F, *et al*. European Stroke Organization guideline for the diagnosis and treatment of cerebral venous thrombosis - endorsed by the European Academy of Neurology. Eur J Neurol. 2017;24:1203.

4. Ferro JM, Ganhao P. Cerebral venous thrombosis: treatment and prognosis. En: UpToDate [en línea]. Disponible en: http://www.uptodate.com/

5. Monagle P, Chan AK, Goldenberg NA, Ichord RN, Journeycake JM, Nowak-Göttl U, *et al*. Antithrombotic therapy in neonates and children: American College of Chest Physicians Evidence-Based Clinical Practice Guidelines (9.ª edición). Chest. 2012; 141(2 Suppl): e737S-801S.

6. Ridsdale S, Martin V, Payne JH. Capillary blood samples for anti-Xa monitoring of heparin in paediatric patients. Thromb Haemost. 2017;117:198-200.

7. Rivkin MJ, Bernadr TJ, Dowling MM, Amlie-Lefond C. Guidelines for Urgent Management of Stroke in Children. Pediatric Neurology 2016; 56: 8-17.

8. Roach ES, Golomb MR, Adams R, Biller J, Daniels S, Deveber G, *et al*. Management of stroke in infants and children: a scientific statement from a Special Writing Groups of the American Heart Association Stroke Council and the Council on Cardiovascular Disease in the Young. Stroke 2008;39:2644-2691.

9. Saposnik G, Bariangarremtenteria F, Brown RD Jr, Bushnell CD, Cucchiara B; American Heart Association Stroke Council and the Council on Epidemiology and Prevention; *et al*. Diagnosis and management of cerebral venous thrombosis: a statement for healthcare professionals from the American Heart Association/American Stroke Association. Stroke. 2011;42(4):1158-1192.

10. Van Ommen CH. Antitrombotic treatment in neonates and children. Minerva Pediatr. 2018; 70(1):67-78.

©Asociación Española de Pediatría. Prohibida la reproducción de los contenidos sin la autorización correspondiente.
Protocolos actualizados al año 2021. Consulte condiciones de uso y posibles nuevas actualizaciones en **www.aeped.es/protocolos/**
ISSN 2171-8172