

Eritema nodoso en Pediatría

Elena Urbaneja Rodríguez⁽¹⁾, Rebeca Garrote Molpeceres⁽²⁾

⁽¹⁾Unidad de Inmunología y Reumatología Pediátricas. Servicio de Pediatría. Hospital Clínico Universitario de Valladolid. Valladolid

⁽²⁾Servicio de Pediatría. Hospital Clínico Universitario de Valladolid. Valladolid

Urbaneja Rodríguez E, Garrote Molpeceres R. Eritema nodoso en Pediatría. *Protoc diagn ter pediatr.* 2020;2:285-293.



SOCIEDAD ESPAÑOLA DE
REUMATOLOGÍA PEDIÁTRICA

RESUMEN

El eritema nodoso es una reacción cutánea de hipersensibilidad frente a numerosos estímulos, que se manifiesta como una paniculitis septal. Las formas idiopática y secundaria a infecciones son las más comunes. En la edad pediátrica es igual de frecuente en ambos sexos y es excepcional en niños <2 años. Se manifiesta como nódulos subcutáneos dolorosos y calientes que aparecen de forma simétrica en superficies extensoras, principalmente de miembros inferiores. Su tratamiento es sintomático ya que suele ser una entidad benigna y autolimitada, resolviéndose en varias semanas sin dejar lesiones residuales.

Palabras clave: eritema nodoso; hipersensibilidad; paniculitis.

Erythema nodosum in children

ABSTRACT

Erythema nodosum is a skin hypersensitivity reaction in response to various stimuli that manifests as septal panniculitis. It is most commonly idiopathic or secondary to infection. In the paediatric population, it is equally frequent in both sexes and exceptional in children aged less than 2 years. It manifests with painful subcutaneous nodules that are hot to the touch that develop symmetrically on extensor surfaces, mainly in the lower extremities. The treatment is symptomatic, as this disease is usually benign and self-limiting, resolving in a few weeks without leaving residual lesions.

Key words: erythema nodosum; hypersensitivity; panniculitis.

1. INTRODUCCIÓN

El eritema nodoso (EN) es una paniculitis septal que resulta de una reacción de hipersensibilidad frente a numerosos estímulos, que suele afectar al tejido celular subcutáneo de la región pretibial de las extremidades inferiores.

Fue descrito por primera vez en 1798 por el dermatólogo inglés Robert Willan dentro de su clásica monografía sobre los eritemas¹ y, posteriormente, por Von Hebra en 1866, recibiendo numerosas acepciones a lo largo de la historia.

Presenta una prevalencia estimada de 1 a 5 casos/100 000 personas y, aunque puede aparecer a cualquier edad, es más frecuente entre los 18 y 34 años, con un pico de incidencia en la tercera década de la vida, predominando en el sexo femenino. En cambio, cuando sucede en edad pediátrica su frecuencia se iguala en ambos sexos, siendo totalmente excepcional su aparición en menores de 2 años^{2,3}.

Se han descrito casos de EN dentro de la misma familia, mostrando un haplotipo HLA similar³.

2. PATOGÉNESIS

El EN se produce por una reacción de hipersensibilidad en respuesta a numerosos antígenos, formándose una paniculitis neutrofílica con depósito de inmunocomplejos alrededor y dentro de los vasos sanguíneos de los septos del tejido celular subcutáneo, produciéndose la activación del complemento^{2,3}. En su patogenia están implicadas tanto la inmunidad celular como humoral. El depósito de neutrófilos desencadena la producción de especies reactivas de oxígeno que producen daño oxidativo tisular (se pueden correlacionar con la gravedad del cuadro) y la

formación de granulomas. Otros mediadores inflamatorios implicados son el factor de necrosis tumoral alfa, el factor inhibidor de los macrófagos y la interleucina 6.

No se sabe con exactitud la causa de la predilección del EN por las superficies extensoras de las extremidades inferiores, aunque un menor riesgo sanguíneo a dicho nivel, efectos gravitacionales del sistema venoso y alteraciones en el sistema linfático pueden estar implicados.

3. HISTOLOGÍA

El EN se manifiesta como una paniculitis septal sin vasculitis, con infiltrado inflamatorio perivascular. El estudio histopatológico muestra una inflamación septal con infiltrado inflamatorio mixto (neutrófilos y eosinófilos en fases iniciales y linfocitos e histiocitos posteriormente) y granulomas de Miescher (en fases precoces). Con el tiempo se produce fibrosis y posible extensión de la inflamación a los adipocitos adyacentes (**Figuras 1 y 2**).

4. ETIOLOGÍA

Aproximadamente, en el 40-50% de los casos no se puede identificar ninguna causa, denominándose **eritema nodoso primario o idiopático**.

Hablamos de **eritema nodoso secundario** cuando hay relación con una enfermedad subyacente.

La causa conocida más frecuentemente implicada en el EN durante la infancia y en nuestro medio es la infecciosa, por lo que siempre se deberá descartar infección. Destacan sobre todo las infecciones respiratorias de vías altas por estreptococo β -hemolítico del grupo A (22-

Figura 1. Imagen de EN con microscopio óptico. Se observa tejido celular subcutáneo con actividad inflamatoria en los septos, que se encuentran engrosados

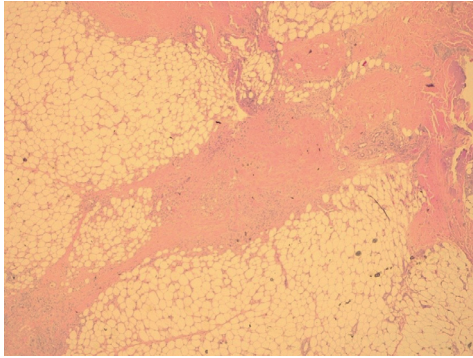
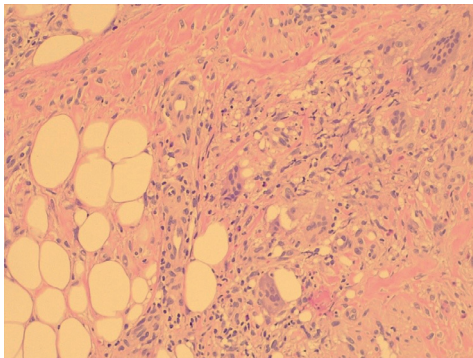


Figura 2. Imagen de EN con microscopio óptico a mayor aumento. Se observa denso infiltrado inflamatorio activo con neutrófilos, linfocitos, células gigantes multinucleadas y formación de granulomas de Miescher



48% del total de causas infecciosas), pasadas 2-3 semanas de la infección, cuando ya el frotis faríngeo suele ser negativo⁴; seguidas de tuberculosis, más frecuente en áreas endémicas como India, Turquía, Tailandia y Sudáfrica; gastroenteritis principalmente por *Yersinia* enterocolítica, así como también las producidas por *Salmonella* enteritidis y *Campylobacter jejuni* entre otras. Además, puede ser debido

a infecciones víricas, fúngicas (tanto micosis superficiales como profundas) y parasitarias².

El EN puede ser también el signo de una enfermedad reumática como lupus eritematoso sistémico, síndrome de Sjögren, enfermedad de Behçet y otras vasculitis (principalmente púrpura de Schönlein-Henoch en la infancia). Recientemente se ha descrito su aparición en pacientes con enfermedades autoinflamatorias como el síndrome periódico asociado a criopirina (CAPS) y el síndrome de Blau o sarcoidosis de inicio precoz⁵. El EN puede ser también el primer síntoma de una sarcoidosis. A su vez, puede deberse a otras enfermedades autoinmunes de índole digestivo como enfermedad inflamatoria intestinal, hepatitis autoinmune, enfermedad celíaca y gastritis atrófica.

El EN puede relacionarse con enfermedades malignas (infrecuente, sobre todo relacionado con leucemias y linfomas)⁶, administración de determinados fármacos (principalmente antibióticos y anticonceptivos orales), embarazo (generalmente en segundo trimestre de gestación), vacunas (muy infrecuente), etc.

Se presenta un resumen de sus posibles etiologías en la **Tabla 1**.

5. CLÍNICA

El EN se manifiesta como placas o nódulos subcutáneos eritematosos, dolorosos e indurados, de 1 a 5 cm de diámetro, que suelen ser profundos (más palpables que visibles), simétricos y bilaterales, afectando sobre todo a regiones pretibiales (**Figura 3**), aunque pueden aparecer en otras localizaciones como zonas de ex-

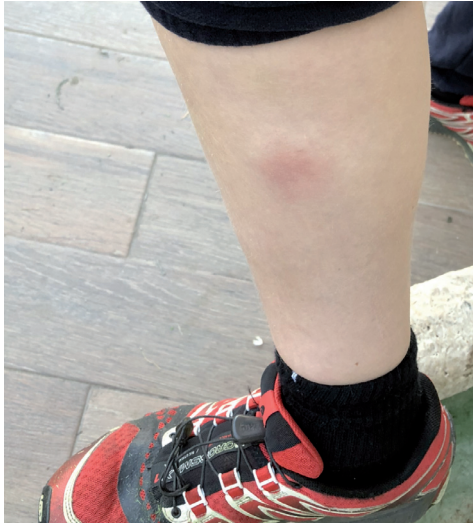Tabla 1. Etiología del eritema nodoso

<p>Infecciones bacterianas</p> <ul style="list-style-type: none"> • Infecciones estreptocócicas (estreptococo β-hemolítico del grupo A) • Tuberculosis • Gastroenteritis por <i>Yersinia</i>, <i>Salmonella</i>, <i>Shigella</i>, <i>Campylobacter</i> • <i>Brucella</i> • Sífilis, gonococo, <i>Chlamydia</i> (granuloma venéreo y psitacosis) • Meningococo • <i>Mycoplasma pneumoniae</i> • <i>Bartonella henselae</i> • <i>Helicobacter pylori</i> 	<p>Enfermedades inflamatorias</p> <ul style="list-style-type: none"> • Lupus eritematoso sistémico • Síndrome de Sjögren • Enfermedad de Behçet y otras vasculitis (como púrpura de Schönlein-Henoch) • Sarcoidosis y síndrome de Blau • Síndrome periódico asociado a criopirina (CAPS) • Enfermedad inflamatoria intestinal (colitis ulcerosa y enfermedad de Crohn) • Hepatitis autoinmune • Enfermedad celíaca • Gastritis atrófica
<p>Infecciones víricas</p> <ul style="list-style-type: none"> • Virus de Epstein-Barr • Citomegalovirus • Herpes simple • Hepatitis B y C • Parvovirus B19 • Virus de la inmunodeficiencia humana • Parotiditis 	<p>Fármacos</p> <ul style="list-style-type: none"> • Penicilinas y derivados • Sulfamidas • Anticonceptivos orales • Salicilatos • Metimazol • Azatioprina • Valproato
<p>Infecciones fúngicas</p> <ul style="list-style-type: none"> • <i>Candida albicans</i> • <i>Trichophyton mentagrophytes</i> • <i>Coccidioides immitis</i> • <i>Blastomyces dermatitidis</i> • <i>Histoplasma capsulatum</i> • <i>Sporothrix schencki</i> 	<p>Enfermedades hematológicas y tumorales</p> <ul style="list-style-type: none"> • Linfomas • Leucemias • Tratamiento post-irradiación • Síndromes paraneoplásicos
<p>Infecciones parasitarias</p> <ul style="list-style-type: none"> • Amebiasis • Giardiasis • Ascariasis • Oxiuriasis • Toxoplasmosis 	<p>Vacunas (causa muy infrecuente)</p> <ul style="list-style-type: none"> • Tétanos-Difteria-Tos ferina • Bacilo de Calmette-Guérin (BCG) • Vacuna frente a cólera • Vacuna frente a virus de la hepatitis B • Vacuna frente a virus del papiloma humano (VPH) • Vacuna frente a rabia
	<p>Embarazo (considerar en adolescentes)</p>
	<p>Miscelánea</p> <ul style="list-style-type: none"> • Mastitis granulomatosa idiopática • Síndrome de Sweet • Síndrome de Prader-Willi • Enfermedad de Whipple

tensión de muslos y brazos, incluso en tronco. Suele durar aproximadamente una semana y desaparecer en 2-6 semanas sin dejar cicatriz ni ulceración.

Al inicio las lesiones presentan una coloración roja brillante y protruyen ligeramente sobre la piel, posteriormente se van aplanando y adquieren un tinte purpúrico y, finalmente, dejan

Figura 3. Imagen de eritema nodoso en miembros inferiores. Se observa una placa indurada en región pretibial de extremidad inferior derecha



una apariencia amarillo-verdosa residual hasta su resolución.

Pueden aparecer síntomas generales como fiebre, astenia, artralgias, mialgias, adenopatías, hepatoesplenomegalia y cualquier manifestación clínica relacionada con la enfermedad de base.

Existen algunas variantes atípicas de EN que requieren una breve mención específica:

- **EN migratorio:** se distingue del EN clásico en que las lesiones son cambiantes, asimétricas y unilaterales, generalmente en las caras laterales de miembros inferiores, evolucionando de forma más lenta y prolongada, con escasos síntomas sistémicos.
- **EN crónico:** se distingue del EN clásico en que las lesiones ocurren generalmente en mujeres mayores y persisten durante me-

ses o años, no son simétricas ni dolorosas ni suelen estar relacionadas con síntomas sistémicos ni con ninguna enfermedad de base.

- También existe una **rara variante en niños y adolescentes** caracterizada por afectación palmo-plantar generalmente unilateral y que aparece tras el ejercicio físico³.

En todas estas variantes la histología es similar a la del EN clásico, que ya se ha descrito previamente.

6. DIAGNÓSTICO Y PRUEBAS COMPLEMENTARIAS

El diagnóstico del EN es principalmente clínico. La aparición aguda de nódulos eritematosos bilaterales en la región pretibial de ambas extremidades inferiores es característica². La fiebre y el dolor articular pueden preceder a la erupción cutánea.

En el estudio inicial de esta patología se deben realizar siempre las siguientes pruebas complementarias²:

- Analítica sanguínea con hemograma, bioquímica, velocidad de sedimentación globular (VSG) y proteína C reactiva (PCR).
- Test rápido de estreptococo y/o frotis faringomigdalares.
- Determinación de títulos de antiestreptolisina O (ASLO).
- Radiografía de tórax.
- Mantoux.

La realización de otras pruebas complementarias debe valorarse de forma individualizada y orientarse en función de los datos aportados por la historia clínica y la exploración física²: sistemático/sedimento urinario, serologías víricas, determinación en heces de bacterias, virus y parásitos, complemento y determinación de autoanticuerpos, niveles de enzima convertidora de angiotensina (ECA), test de embarazo si hay sospecha en adolescentes y endoscopia si hay síntomas digestivos.

No es necesario efectuar biopsia cutánea en los casos de EN con clínica típica, estando indicada únicamente en las siguientes circunstancias^{7,8}:

- Topografía inusual.
- Persistencia de nódulos durante varias semanas.
- Fistulización o cicatrización atrófica.
- Disposición livenoide de los nódulos.
- Duda diagnóstica.

7. DIAGNÓSTICO DIFERENCIAL

El estudio de las características de las lesiones cutáneas y su forma de aparición permitirá diferenciar el EN del resto de paniculitis con clínica similar y ayudar a decidir la necesidad de efectuar biopsia cutánea profunda que incluya hipodermis^{8,9}.

Se debe descartar sobre todo la presencia de lesiones típicas de traumatismos contusos o picaduras, frecuentes en la edad pediátrica.

Se han descrito casos de lesiones muy similares al EN durante la administración de fármacos

biológicos como el adalimumab o inhibidores de la quinasa BRAF o de la quinasa JAK¹⁰.

Se recomienda al lector ver la **Figura 4**, que recoge un diagrama de decisiones ante la aparición de nódulos inflamatorios en extremidades inferiores en la infancia.

8. EVOLUCIÓN Y PRONÓSTICO

En general, el pronóstico del EN es excelente. En la mayoría de los pacientes se resuelve espontáneamente en un plazo de 2-8 semanas sin secuelas⁶. En casos de EN severo, este puede tardar en resolverse más de 12 semanas¹¹.

Se pueden presentar recurrencias en hasta un tercio de los pacientes afectos de EN de causa idiopática o en aquellos casos en los que la causa no tiene un tratamiento específico. Se ha comprobado que el EN inducido farmacológicamente puede recurrir tras la exposición al mismo fármaco.

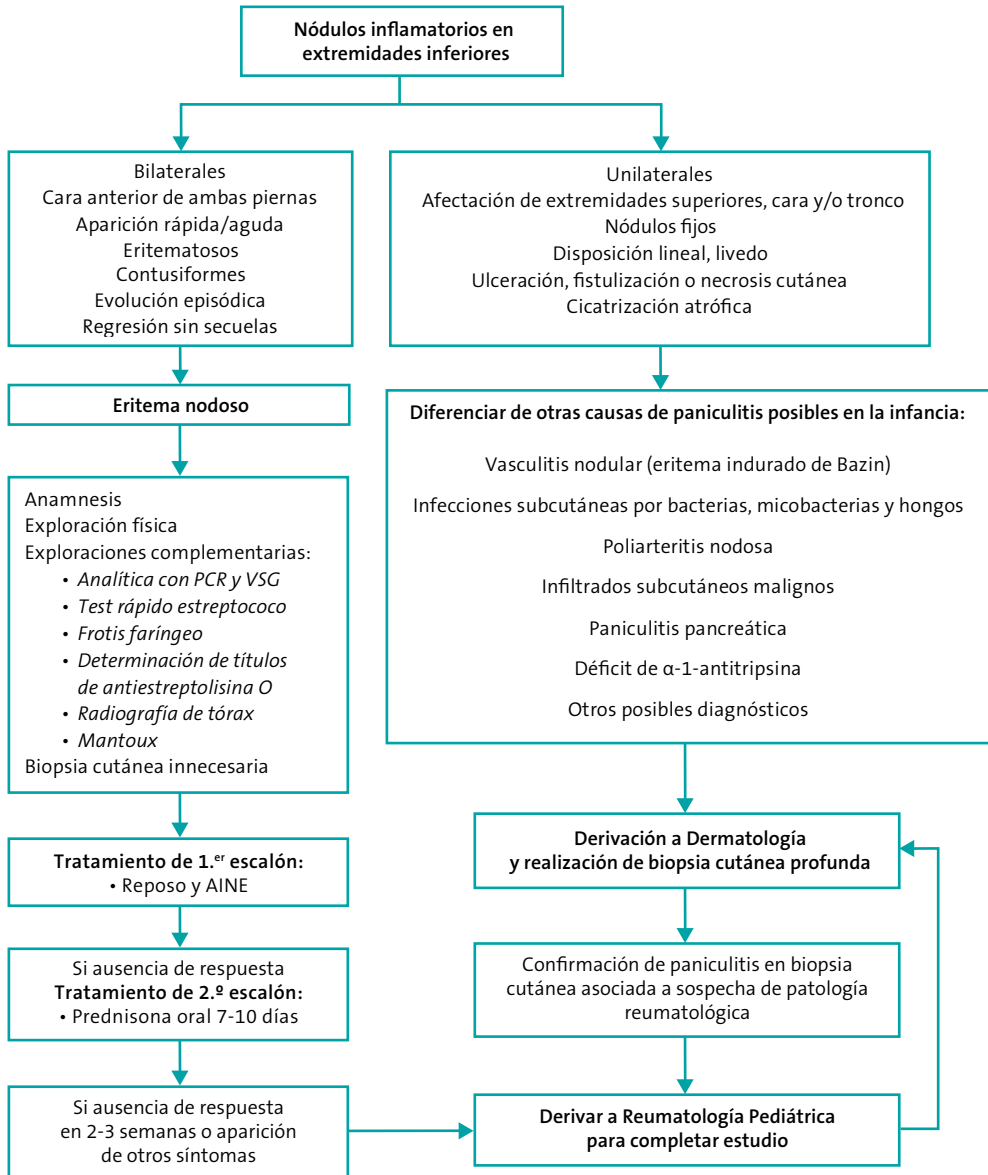
9. COMPLICACIONES

Pueden aparecer en el EN secundario dependiendo de la etiología. La aparición de hiperpigmentación residual, si está presente, puede tardar semanas o meses en resolverse¹². Incluso se han descrito casos en los que las artralgias pueden persistir hasta dos años después del EN¹³.

10. TRATAMIENTO

El tratamiento del EN es principalmente sintomático. El reposo con elevación de extremidades inferiores asociado a la administración

Figura 4. Diagrama de decisiones ante la aparición de nódulos inflamatorios en extremidades inferiores en la infancia



AINE: antiinflamatorios no esteroideos; **PCR:** proteína C reactiva; **VSG:** velocidad de sedimentación globular.

de antiinflamatorios no esteroideos (AINES) constituye el tratamiento de elección¹².

No está indicada la contención venosa en niños, a diferencia de adultos, donde sí ha demostrado disminución del dolor que se experimenta con el ortostatismo¹².

Los corticoides sistémicos constituyen la segunda línea de tratamiento y están indicados en casos severos y complicados, siendo rápidamente efectivos en el alivio del dolor y la resolución de las lesiones, con riesgo de recidivas al suprimirlos. Se suelen utilizar a dosis bajas de 1 mg/kg/día (generalmente prednisona, en dosis única matutina) y durante periodos cortos de tiempo (7-10 días). Es importante descartar previamente infecciones latentes y administrar protección gástrica¹². Si el tratamiento corticoideo se prolonga en el tiempo, será adecuado añadir además profilaxis antiosteoporótica con suplementos de calcio y vitamina D.

La dapsona oral, el yoduro de potasio, la colchicina, la hidroxiclороquina, la heparina tópica y los corticoides intralesionales se han probado con éxito variable en casos refractarios o recurrentes^{12,14}.

El tratamiento específico de la causa, si existe, es imprescindible para evitar recidivas, así como el uso de antibioterapia en infecciones estreptocócicas o tratamiento antituberculoso si se precisa. En caso de existir fármacos precipitantes del EN, estos deben ser suspendidos.

11. CONCLUSIONES

- En los niños, la infección por estreptococo B hemolítico del grupo A es la causa conocida más frecuente de EN.

- El EN es a menudo una manifestación cutánea de una enfermedad sistémica.
- Se deben realizar una historia clínica detallada, un examen físico completo y, al menos, una analítica de sangre con reactivantes de fase aguda, ASLO, test rápido de estreptococo y/o frotis faríngeo, Mantoux y radiografía de tórax para intentar revelar la causa subyacente del EN.
- Únicamente se realizará biopsia cutánea profunda en los casos de evolución tórpida o atípica y en aquellos en los que existan dudas diagnósticas.
- Los hallazgos histológicos típicos de EN serán de una paniculitis septal sin vasculitis.
- El EN es un cuadro generalmente autolimitado que requiere tratamiento sintomático.

BIBLIOGRAFÍA

1. Willan R. On cutaneous diseases. Vol 1. Londres: J. Johnson, St Paul's Church Yard; 1798.
2. Leung AKC, Leong KF, Lam JM. Erythema nodosum. World J Pediatr. 2018;14(6):548-54.
3. Blake T, Manahan M, Rodins K. Erythema nodosum, a review of an uncommon panniculitis. Dermatol Online J. 2014;20:22376.
4. Aydın-Teke T, Tanır G, Bayhan GI, Metin O, Oz N. Erythema nodosum in children: evaluation of 39 patients. Turk J Pediatr. 2014;56:144-9.
5. Chan L, Campbell DE, Ming AG. Erythema nodosum in an adolescent patient with cryopyrin-associated periodic syndrome. Clin Case Rep. 2018;6:1241-45.

6. Xu X, Liang G, Duan M, Zhang L. Acute myeloid leukemia presenting as erythema nodosum: a case report. *Medicine (Baltimore)*. 2017;96:e8666.
7. Wallis P, Starr M, Phillips RJ. An uncommon cause of erythema nodosum. *J Paediatr Child Health*. 2016;52:961-3.
8. Cordoliani, F. Eritema nodoso. *EMC - Tratado de Medicina*. 2018;22(1):1-4.
9. Wick MR. Panniculitis: A summary. *Semin in Diagn Pathol*. 2017;34: 261-72.
10. Mossner R, Zimmer L, Berking C, *et al*. Erythema nodosum-like lesions during BRAF inhibitor therapy: report on 16 new cases and review of the literature. *J Eur Acad Dermatol Venereol*. 2015;29:1797-806.
11. Ozbacivan O, Akarsu S, Avci C, Inci BB, Fertil E. Examination of the microbial spectrum in the etiology of erythema nodosum: a retrospective descriptive study. *J Immunol Res*. 2017;2017:8139591.
12. Kroshinsky D. Erythema nodosum. En: UpToDate [en línea] [consultado el 1/07/2020]. Disponible en: <https://www.uptodate.com/contents/erythema-nodosum>
13. Min MS, Fischer R, Fournier JB. Unilateral erythema nodosum following norethindrone acetate, ethinyl estradiol, and ferrous fumarate combination therapy. *Case Rep Obstet Gynecol*. 2016;2016:5726416.
14. Sehrawat M, Dixit N, Sardana K, Malhotra P. Exploring the combination of SSKI and topical heparin in a case of erythema nodosum migrans. *Dermatol Ther*. 2018;31:e12610.