I. Astigarraga Aguirre, A. Fernández-Teijeiro Alvarez, N. García Pérez, Mª A. Piñán Francés, A. Navajas Gutiérrez

An Esp Pediatr 1998;49:289-293.

Síndrome hemofagocítico en la infancia: A propósito de 4 casos

Introducción

Bajo el término de histiocitosis se incluye un grupo de enfermedades muy heterogéneo que se caracterizan por la proliferación de células de la serie monocito macrófago o de las células dendríticas[1,2]. En 1987 se propuso una clasificación en tres grandes grupos: histiocitosis de células de Langerhans (clase I), histiocitosis de células fagocíticas mononucleares (clase II) e histiocitosis maligna (clase III), para tratar de unificar la terminología confusa utilizada hasta entonces[3]. Recientemente, en 1997, se ha propuesto una nueva clasificación basada, fundamentalmente, en la célula de origen y en el comportamiento biológico[4].

Dentro de las clásicas histiocitosis de clase II o caracterizadas por la proliferación de macrófagos, el síndrome hemofagocítico (SH) es el más representativo. También denominado linfohistiocitosis hemofagocítica (LHH) o síndrome de activación del macrófago, se caracteriza por la proliferación de las células de la serie monocito-macrófago y cursa con hemofagocitosis inapropiada sin transformación maligna. Se divide en dos grupos, primario o secundario, puede ser familiar o esporádico y asociado o no a infección o a enfermedad maligna[4]. Existen criterios diagnósticos establecidos[5] y en los últimos años un registro internacional que permite conocer mejor las características de esta entidad[6]. La evolución es frecuentemente fatal y no existe un tratamiento específico, aunque la quimioterapia y el trasplante de médula ósea se han mostrado eficaces en algunos casos[7-10].

Presentamos cuatro pacientes diagnosticados de síndrome hemofagocítico en los últimos años que corresponden a dos hermanos con la forma familiar y dos niños con leucemia linfoblástica aguda con la forma secundaria.

Caso clínico 1

Lactante de 2 meses que ingresa por fiebre y decaimiento de 24 h de evolución con hepatoesplenomegalia, pancitopenia y disfunción hepática. Primer hijo de padres primos hermanos, no presentaba antecedentes patológicos personales o familiares de interés.

A su ingreso en la exploración física destacaban la palidez cutaneomucosa y el abdomen distendido con hepatoesplenomegalia de 3 cm bajo el reborde costal (brc).

En las pruebas de laboratorio se constató: pancitopenia (<1,0x10^9 neutrófilos/L, hemoglobina <80g/l y plaquetas <50x10^9/L), con linfocitos estimulados; disfunción hepática con hipoproteinemia, índice de protrombina (IP) 72%, LDH (404 U/L), hipofibrinogenemia (120 g/L) y poblaciones linfocitarias normales. La radiografía de tórax muestra un importante derrame pleural derecho. Las radiografías de cráneo y extremidades no aportaron datos patológicos. En la ecografía abdominal se objetivó la hepatoesplenomegalia con la presencia de líquido libre peritoneal. Tanto el mielograma como los estudios del LCR y el derrame pleural fueron normales. Asímismo, los controles de gasometría, amonio, ácido pirúvico y láctico fueron normales.

En los días siguientes, presentó una evolución clínica desfavorable, con síndrome febril persistente a pesar de la cobertura antibiótica instaurada desde el ingreso, insuficiencia hepática progresiva, con ictericia, hepatoesplenomegalia hasta 7 cm brc y distensión abdominal condicionante de insuficiencia respiratoria restrictiva, así como edemas generalizados y hemorragia gastrointestinal. En la analítica se constató disfunción hepática (GPT 72 U/L, GOT 179 U/L, GGT 625 U/L) con hiperbilirrubinemia directa (BRT 5,6mg/dl), hipertrigliceridemia (535mg/dl) y coagulación intravascular diseminada (IP<13%, APTT 70", fibrinógeno < 50g/L, plaquetas 14x10^9/L con dímeros y monómeros positivos). Las serologías y cultivos seriados practicados, los estudios metabólicos, los marcadores tumorales y la determinación de catecolaminas en orina fueron negativos. Además de la cobertura antibiótica, el paciente recibió tratamiento de soporte cardiotónico, diurético, transfusional y con vitamina K, además de restricción de proteínas en la dieta. Posteriormente desarrolló insuficiencia renal refractaria y, en el contexto de fallo multiorgánico, falleció diez días después de su ingreso como consecuencia de hemorragia pulmonar masiva.

La revisión de la necropsia demostró la presencia de eritrofagocitosis asociada a un infiltrado linfomonocítico en hígado, bazo y ganglios linfáticos, muy sugestiva de linfohistiocitosis hemofagocitica.

Caso clínico 2

Lactante de 2 meses, sin antecedentes patológicos de inte-

Unidad de Oncología Infantil. Hospital de Cruces.
Universidad del País Vasco. Barakaldo. Bizkaia.
Correspondencia: Dra. Itziar Astigarraga. Unidad de Oncología Infantil. Hospital de Cruces. Plaza de Cruces s/n. 48903 Barakaldo. Bizkaia.
Recibido: Enero 1998
Aceptado: Marzo 1998

rés, que ingresó por síndrome febril y afectación del estado general. Segunda hija de padres primos hermanos, un hermano había fallecido un año antes, a los 2 meses de edad, como consecuencia de cuadro de fiebre, pancitopenia e insuficiencia hepática con coagulopatía de consumo (Caso clínico 1).

En la exploración física destacaban la afectación del estado general, el decaimiento, la palidez cutaneomucosas y el abdomen distendido con hepatoesplenomegalia dolorosa de 4cm brc. Al ingreso, con excepción de la anemia (Hb10 g/L, Hto. 29%), el hemograma, la bioquímica, la gasometría y los estudios de LCR fueron normales. En las 48 horas siguientes presentó empeoramiento clínico progresivo con fiebre elevada, afectación importante del estado general, somnolencia marcada, hiporreactividad, hepatoesplenomegalia progresiva y adenopatías cervicales. En la analítíca se pudo objetivar pancitopenia, disfunción hepática (GPT 277 U/L, GOT 387 U/L, GGT 947 U/L) con hipoproteinemia e hipoalbuminemia, coagulopatía con hipofibrinogenemia (hasta 59 g/L) y reducción del IP, hipertrigliceridemia (hasta 608 mg/dl), elevación de ferritina (3.872 µg/L) y LDH (928 U/L), así como acidosis. Todas las serologías y cultivos practicados fueron negativos. Ante el cuadro clínico y los antecedentes familiares se sospechó el diagnostico de linfohistiocitosis hemofagocítica familiar, que fue confirmado mediante el estudio histológico de una adenopatía cervical. Mientras el mielograma fué normal, un segundo estudio del LCR antes del inicio del tratamiento mostró en la citología 75 células (11 N, 30 L, 59 M) con algunos monocitos atípicos de aspecto plasmohistiocitario. El estudio inmunológico confirmó la inversión del cociente CD4/ CD8.

Instaurada la quimioterapia según Protocolo Internacional HLH-94, con dexametasona y etopósido y una dosis de metotrexato intratecal, dos semanas después presentaba normalización hematológica, bioquímica y del LCR. A los dos meses del diagnóstico mantiene mínima hipertrigliceridemia (189 mg/dl). Actualmente sigue tratamiento con dexametasona, etopósido y ciclosporina, pendiente de encontrar un donante no emparentado para el trasplante de progenitores hematopoyéticos.

Caso clínico 3

Varón de 3 años y medio, en tratamiento por leucemia linfoblástica aguda (LLA)-L1 (FAB) pre-B común según Protocolo Nacional LLA-89, que un mes después del inicio del tratamiento de mantenimiento ingresó por síndrome febril y pancitopenia. A pesar de la antibioterapia empírica de amplio espectro sucesiva y antifúngica, en los dos meses siguientes se objetivó síndrome febril recurrente, con empeoramiento clínico progresivo, hepatomegalia (máximo 8 cm brc), esplenomegalia (máximo 5 cm brc), ascitis y edemas generalizados, así como dolores óseos. En las pruebas de laboratorio practicadas durante estos dos primeros meses son evidentes la pancitopenia, la disfunción hepática con hipoproteinemia, la hipogammaglobulinemia y la desnutrición grave con hipertrigliceridemia (hasta 320 µg/L), elevación de la ferritina (hasta 2.430 µg/L); fibrinógeno (473 g/L) y LDH (104 U/L) dentro de la normalidad. Exceptuando un coprocultivo positivo para *Salmonella enteritidis* y un lavado broncoalveolar positivo para el virus respiratorio sincitial, los distintos estudios microbiológicos y las serologías resultaron negativas. Los mielogramas seriados y la biopsia de médula ósea confirmaron la infiltración histiocitaria con gran capacidad fagocítica. Ante el diagnóstico de linfohistiocitosis hemofagocítica se instauró tratamiento con prednisona, vincristina y etopósido, alternando cada tres semanas con ciclos de vincristina, ciclofosfamida y adriamicina y con apoyo de factores estimulantes de colonias de granulocitos (G-CSF). Durante los cuatro meses siguientes además recibió tratamiento de soporte con gammaglobulina periódica, concentrados de proteínas plasmáticas y albúmina, hemoderivados (hematíes, plaquetas, plasma), diuréticos, suplementos vitamínicos y alimentación enteral continua. Completados ocho ciclos de la quimioterapia referida y después de seis meses sin recibir tratamiento específico de la LLA se practicó un mielograma que mostraba celularidad normal, sin megacariocitos, con relación mieloeritroide normal, disminución de la hemofagocitosis y 5,4% de blastos. Un mes más tarde, un nuevo mielograma con 15,2% de blastos confirmó la recaída medular. Reiniciado el tratamiento citostático el paciente falleció tras recaída múltiple de su LLA 35 meses después del diagnóstico de LLA y 28 meses después del diagnóstico de LHH.

Caso clínico 4

Varón de 14 años y medio, diagnosticado de LLA-L2 (FAB) preB común de alto riesgo y tratado según Protocolo Nacional LLA-94, que después de cuatro meses con la quimioterapia de mantenimiento, ingresó por sindrome febril, supuración rectal y pancitopenia. Con una fisura rectal ya diagnosticada y episodios recurrentes de infección por *Bacteroides fragilis,* dos meses antes de su ingreso había presentado una neumonía bilateral con buena respuesta a antibioterapia endovenosa, sin aislamiento del germen causal. A pesar del tratamiento de la infección perianal, se objetivó fiebre persistente, con deterioro clínico e instauración progresiva de hepatomegalia, ascitis, edemas generalizados y aumento de las necesidades transfusionales. Las pruebas de laboratorio practicadas demostraron la presencia de pancitopenia, disfunción hepática con hipoproteinemia (PT 46 g/L, albúmina 27,4 g/L), alteración de la coagulación (IP 63%) e hipogammaglobulinemia, ferritina elevada (hasta 1.470 mg/L) y con LDH(125 U/L) y triglicéridos (149 mg/dl) normales. Los sucesivos cultivos y serologías practicados fueron también negativos. La ecografía abdominal mostró unas imágenes hipoecoicas a nivel del parénquima hepático sugestivas de infiltración y confirmadas en la TC. Con el diagnóstico de linfohistiocitosis hemofagocítica, tanto en el aspirado medular, como en las biopsias hepática y de médula ósea, se inició la quimioterapia como en la caso clínico 3. A las dos semanas del inicio del tratamiento presentó un cuadro de dificultad respiratoria con infiltrado bilateral, edema agudo de pulmón y derrame pleural que obligó a su drenaje durante ocho días. El lavado broncoalveolar confirmó la presencia de *Aspergillus* versicolor por lo que se continuó con la cobertura antibiótica de amplio espectro y antifúngi-

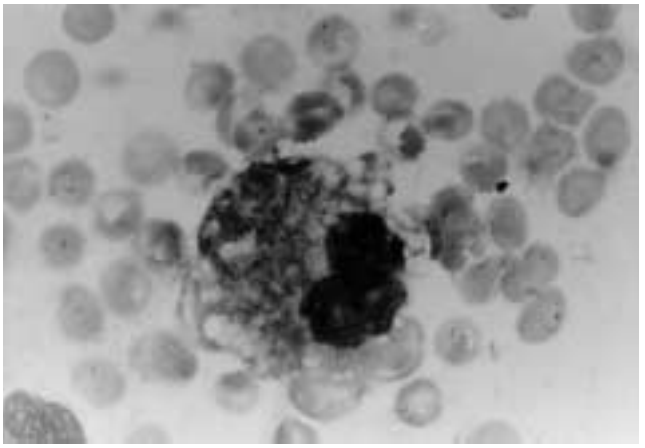

Figura 1. Imagen de eritrofagocitosis en aspirado medular.

ca con anfotericina parenteral y posteriormente con itraconazol oral. Durante los dos meses de su ingreso además recibió tratamiento de soporte con gammaglobulina periódica, concentrados de proteínas plasmáticas y albúmina, hemoderivados (hematíes, plaquetas, plasma), digoxina, diuréticos, suplementos vitamínicos y alimentación enteral.

Completados cuatro ciclos de la quimioterapia referida, a los cinco meses del diagnóstico de LHH se practicó un mielograma de control con remisión de la hemofagocitosis, por lo que se reinició el tratamiento de mantenimiento de la LLA. Dos meses más tarde, durante un reingreso por síndrome febril y supuración rectal con cultivo positivo para *Streptococcus microaerófilo* y *Enterococcus fecalis*, se objetivó reinstauración progresiva de pancitopenia, hepatoesplenomegalia, hipoproteinemia, hipofibrinogenemia (hasta 184 g/L), elevación de la ferritina (hasta 3.296 µg/L) y aumento de las necesidades transfusionales, con LDH y triglicéridos normales. Mientras la radiografía de tórax mostraba un infiltrado alveolointersticial bilateral, en el lavado broncoalveolar se objetivaban macrófagos alveolares sin signos de hemofagocitosis, siendo, asimismo negativos todos los estudios microbiológicos practicados. De nuevo el mielograma confirmó la presencia de LHH por lo que se suspendió el tratamiento de la LLA y se reinició la quimioterapia ya citada durante tres meses.

Obtenida la remisión del cuadro se completó el tratamiento de la LLA, con un mielograma de control de fin de tratamiento completamente normal. Sin embargo, un mes más tarde se confirmó la recaída medular y testicular. Instaurado tratamiento según Protocolo Nacional de Recaídas 94, el paciente falleció durante la fase de inducción como consecuencia de shock séptico por *Escherichia coli* 29 meses después del diagnóstico de LLA y 20 meses después del diagnóstico de LHH. En la necropsia se constataron hallazgos de hemofagocitosis difusa.

Discusión

En los tres últimos casos presentados los hallazgos clínicos de fiebre prolongada, hepatoesplenomegalia y pancitopenia orientaron al diagnóstico de síndrome hemofagocítico. Según los criterios diagnósticos actualmente establecidos[5], la hipertrigliceridemia y la hipofibrinogenemia, también son características. Sin embargo, estos datos bioquímicos pueden no estar presentes en todos los casos o pueden aparecer más tardíamente e incluso, parece que la hiperferritinemia y el aumento de la enzima láctico deshidrogenasa aparece en un mayor porcentaje de pacientes[11], aproximadamente 90%, como ocurrió en los casos presentados. También son característicos los datos de disfunción hepática e hipoproteinemia que fueron severos en todos los casos.

El diagnóstico fue confirmado mediante el estudio de médula ósea en los dos niños con LLA ya que mostraba infiltración de histiocitos con hemofagocitosis sin evidencia de malignidad (Fig. 1). En las fases precoces el aspirado de médula ósea puede ser normal, por lo que es preciso realizar nuevos mielogramas si se mantiene la sospecha diagnóstica, como ocurrió en el caso 3. Hay que tener en cuenta que la presencia de hemofagocitosis aislada no es exclusivo del síndrome hemofagocítico y que puede acompañar a otras entidades, por lo que, para confirmar el diagnóstico, se requieren otros datos clínicos y de laboratorio establecidos como criterios diagnósticos[5,6]. También la biopsia hepática realizada en el caso 4 demostró la presencia de infiltrado linfocitario con células de Kupffer predominantes y hemofagocitosis que apoyaba al diagnóstico. En los dos hermanos con la forma familiar el estudio de médula ósea fue normal y el diagnóstico se confirmó por la biopsia ganglionar en el caso 2 y revisión de la necropsia en el caso 1. En diversos estudios se ha comprobado que, alrededor de la mitad de los casos familiares tienen una médula ósea normal[12,13].

La etiopatogenia de este síndrome es desconocida, aunque parece que ciertos factores (genéticos, infecciones, neoplasias...), podrían ocasionar una activación incontrolada de los macrófagos y linfocitos T con aumento de ciertas citoquinas[14,15], así como disminución de la actividad citotóxica de las células Natural Killer. En los dos hermanos destaca el antecedente de consanguinidad de los padres que apoya el posible papel de una herencia autosómica recesiva en este síndrome[6,12,16]. En los casos 3 y 4 no es posible conocer si el síndrome hemofagocítico apareció asociado a la infección o a la propia neoplasia ya que se trataba de pacientes inmunodeprimidos con LLA que recibían quimioterapia de mantenimiento y el último caso había presentado múltiples infecciones previas. En ninguno de estos dos pacientes se pudo relacionar claramente con un agente infeccioso y además la serología del virus de Epstein-Barr (VEB) fue negativa en ambos[17]. Probablemente influyen múltiples alteraciones inmunológicas que pueden favorecer la hiperactivación característica de los macrófagos y la liberación de citoquinas, que a su vez pueden estar inducidas por el propio tumor, la quimioterapia o las infecciones, más frecuentes en estos pacientes. La asociación de SH y neoplasia es bien conocida y en la nueva clasificación los SH secundarios se dividen en asociados a infección o a neoplasia[4]. Recientemente, se ha postulado una posible predisposición de los linfomas B a padecer este cuadro

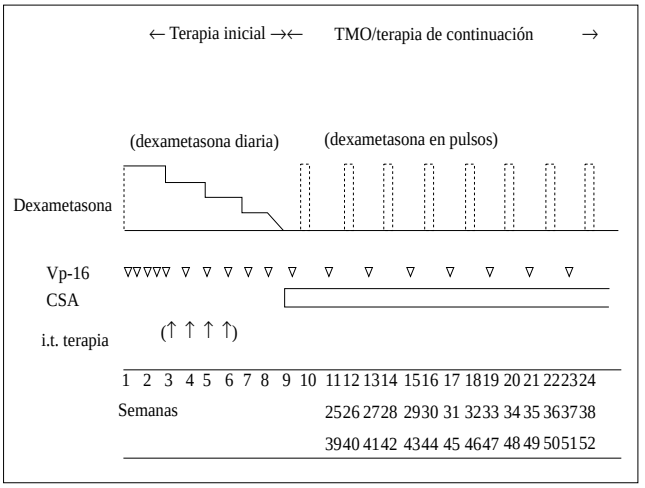

Figura 2. Protocolo Internacional de tratamiento HLH-94.

clínico[18] y quizá también las LLA de células B inmaduras como presentaban los dos últimos casos.

La evolución sin tratamiento es rápidamente fatal y destaca en nuestra serie el fallecimiento en 10 días en el caso 1 y el rápido deterioro clínico y analítico en el caso 2. En los otros dos pacientes la evolución no fue tan rápida, aunque el cuadro clínico fue muy grave y la recuperación fue más lenta. Desde 1980 se han utilizado diferentes pautas de quimioterapia, entre las que destacan los esteroides en combinación con vinblastina y etopósido[7,19,20]. El trasplante alogénico de médula ósea se considera el tratamiento de elección, siempre que sea posible[9,10,21,22]. La inmunoterapia con drogas como la ciclosporina A o la globulina antitimocítica, también se han demostrado eficaces[23-25]. Dada la ausencia de un marcador específico de la enfermedad, el tratamiento se debe iniciar ante un cuadro clínico sugestivo, intentando confirmar la hemofagocitosis en la médula ósea, el bazo o los ganglios linfáticos. En todas las publicaciones se destaca la importancia de iniciar precozmente el tratamiento antes de que el daño sea irreversible y las posibilidades de respuesta al tratamiento disminuyan[8].

En los dos pacientes con LLA el tratamiento administrado se basó en la buena respuesta a la quimioterapia de un caso de LHH familiar tratado en este centro y publicado en 1990 que permanece libre de enfermedad[7]. Ambos recibieron prednisona, vincristina, etopósido, ciclofosfamida y adriamicina; no se administró terapia intratecal, ya que no presentaban sintomatología neurológica ni pleocitosis de LCR y además el caso 4 había recibido radioterapia craneal previa. Ninguno de los dos presentó en la evolución recaída meníngea de su LLA ni afectación neurológica. Requirieron, además, tratamiento de soporte intensivo con transfusiones de hemoderivados, antibioterapia y nutrición enteral, así como G-CSF e inmunoglobulinas, considerados también útiles en estos procesos[26,27]. En ambos pacientes se comprobó la respuesta al tratamiento con mejoría clínica evidente y normalización hematológica y analítica, por lo que se suspendió el tratamiento del SH a los 5 y 6 meses de su diagnóstico y se reinició la quimioterapia de mantenimiento de LLA. Sin embargo, estos dos niños presentaron posteriormente recidiva de su leucemia y fallecieron. El trasplante de médula ósea fue valorado en ambos casos, pero ninguno de los dos disponía de donante compatible.

En 1994, la Sociedad de Histiocitosis propuso un protocolo de tratamiento denominado HLH-94, publicado en 1997[8], para el tratamiento del síndrome hemofagocítico primario o secundario, que incluye etopósido, dexametasona y ciclosporina, con trasplante alogénico de médula ósea cuando exista un donante compatible (Fig. 2). La última paciente diagnosticada en nuestro centro que corresponde al caso 2 recibe dicho tratamiento y la respuesta clínica y analítica inicial ha sido excelente y está pendiente de la búsqueda de donante compatible no emparentado para el trasplante alogénico de progenitores hematopoyéticos. Como en este protocolo HLH-94[8] se reserva el metotrexato intratecal para aquellos pacientes con evidencia clínica de progresión en SNC o pleocitosis en LCR que no mejora, esta paciente ha recibido únicamente una dosis intratecal al comprobarse la disminución de la celularidad en el LCR.

A pesar de la respuesta del síndrome hemofagocítico a la terapia administrada en los dos niños con LLA, ambos pacientes fallecieron, lo que confirma el mal pronóstico de estos casos ya referido en otras series[6,11,28,29], con altas tasas de recaída y, por otro lado, sugiere la necesidad de terapias más intensivas.

En el caso familiar actualmente en tratamiento el pronóstico es sombrío, debido al alto riesgo de recaída y reactivación de la enfermedad. En la revisión de la literatura la evolución de este síndrome es fatal en muchos casos. Según los datos del Registro Internacional[6] sobre 122 pacientes, con edad media al diagnóstico de 2,9 meses e historia familiar positiva previa en el 49%, la supervivencia estimada a los 5 años fue del 21%, siendo del 66% para los pacientes con trasplante alogénico de médula ósea y del 10% para los que recibieron sólo quimioterapia.

Bibliografía

1 Cline MJ. Histiocytes and histiocytosis. *Blood* 1994; **84**:2840-2853.

2 Malone M. The histiocytoses of childhood. *Histopathol* 1991; **19**:105-119.

3 The Writing group of the Histiocyte Society- *Lancet* 1987; **i**:209-209.

4 Favara BE, Feller AC, Pauli M, Jaffe ES, Weiss LM,Arico M et al. Contemporary classification of histiocytic disorders. *Med Ped Oncol* 1997; **29**:157-166.

5 Henter JI, Elinder G, Öst A and the FHL Study Group of the Histiocyte Society. Diagnostic guidelines for hemophagocytic lymphohistiocytosis. *Seminar Oncol* 1991; **18**:29-33.

6 Arico M, Janka G, Fischer A, Henter JI, Blanche S, Elinder G et al. Hemophagocytic lymphohistiocytosis. Report of 122 children from the International Registry. *Leukemia* 1996; **10**:197-203.

7 Bezanilla JL, Estébanez S, Navajas A, Piñán MA, Sojo A, Moya E. Linfohistiocitosis familiar hemofagocítica: supervivencia de un caso tratado con quimioterapia. *An Esp Pediatr* 1990; **32**:368-370.

8 Henter JI, Aricò M, Egeler RM, Elinder G, Favara BE, Filipovich AH

et al. HLH-94: a treatment protocol for Hemophagocytic lymphohistiocytosis. *Med Pediatr Oncol* 1997; **28**:342-347.

9 Baker KS, DeLaat CA, Steinbuch M, Gross TG, Shapiro RS, Loechelt B et al. Successful correction of hemophagocytic lymphohistiocytosis with related or unrelated bone marrow transplantation. *Blood* 1997; **89**:3857-3863.

10 Bolme P, Henter JI, Winiarski J, Elinder G, Ljungman P, Lönnerholm G, Ringdén O. Allogenic bone marrow transplantation for hemophagocytic lymphohistiocytosis. *Bone Marrow Transplant* 1995; **15**:331-335.

11 Imashuku S, Hibi S, Todo S. Hemophagocytic lymphohistiocytosis in infancy and childhood. *J Pediatr* 1997; **130**:352-357.

12 Ishii E, Ohga S, Tanimura M, Imashuku S, Sako M, Mizutani S et al. Clinical an depidemiologic studies of familial hemophagocytic lymphohistiocytosis in Japan. *Med Pediatr Oncol* 1998; **30**:276-283.

13 Janka GE. Familial hemophagocytic lymphohistiocytosis: Diagnosis problems and differential diagnosis. *Pediatr Hematol Oncol* 1989; **6**:219-225,

14 Fujimara F, Hibi S, Imashuku S. Hypercytokinemia in hemophagocytic syndrome. *AM J Ped Hematt/Oncol* 1993; **15**:92-98.

15 Filipovich AH. Hemophagocytic lymphohistiocytosis: A lethal disorder of immune regulation. *J Pediatr* 1997; **130**:337-338.

16 Gencik A, Singer E, Muller H. Genetic analysis of familial hemophagocytic lymphohistiocytosis. *Eur J Pediatr* 1984; **142**:248-252.

17 Kikuta H, Matsumoto Y, Oh-Ishi T, Nakano T, Nagashima T, Oka T et al. Fatal Epstein-Barr Virus-Associated hemophagocytic syndrome. *Blood* 1993; **82**:3259-3264.

18 Ohno T, Miyake N, Hada S, Hirose Y, Imura A, Hori T et al. Hemophagocytic syndrome in five patients with Epstein-Barr Virus negative B-cell Lymphoma. *Cancer* 1998; **82**:1963-1972.

19 Ambruso DR, Hays T, Zwartjes WJ, Turbegen DG, Favara BE. Successful treatment of lymphohistiocytic reticulosis with fagocytosis with epipodophillotoxin VP-16. *Cancer* 1980; **45**:2516-2520.

20 Delaneu MM, Shafford EA, Al-Attar A, Pritchard J. Familial erythrophagocytic reticulosis: complete response to combination chemotherapy. *Arch Dis Child* 1984; **59**:173-175.

21 Fisher A, Cerf-Bensussan N, Blanche S, LeDeist F, Bremard-Oury C, Leverger G et al. Allogeneic bone marrow transplantation for erythrophagocytic lymphohistiocytosis. *J Pediatr* 1986; **108**:267-270.

22 Blanche S, Caniglia M, Girault D, Landman J, Griscelli C, Fischer A. Treatment of hemophagocytic lymphohistiocytosis with chemotherapy and bone marrow transplantation: a single center study of 22 cases. *Blood* 1991; **78**:51-54.

23 Loechelt BJ, Egeler RM, Filipovich AH, Jyonouchi H, Shapiro Rs. Immunosuppression: an alternative maintenance therapy for familial hemophagocytic lymphohistiocytosis: Preliminary results. *Med Pediatr Oncol* 1994: **22**:325-328.

24 Stephan JL, Donadieu J, Ledeist F, Blanche S, Griscelli C, Fischer A. Treatment of familial hemophagocytic lymphohistiocytosis with antithymocyte globulins, steroids and cyclosporin A. *Blood* 1993; **82**:2319-2323.

25 Abello E, Artrip J, Schultz K, Ravindranath Y. Treatment of familial hemophagocytic lymphohistiocytosis with cyclosporine A. *J Pediatr* 1997; **130**:467-470.

26 Freeman B, Rathore M, Salman E, Joyce MJ, Pitel P. Intravenous administered immune globulin of infection-associated hemophagocytic syndrome. *J Pediatr* 1993; **123**:479-481.

27 Kondo H, Date Y. Effects of simultaneous rhG-CSF and methylprednisolone “pulse” therapy on hepatitis A virus-associated hemophagocytic syndrome. *Eur J Haematol* 1995; **54**:271-273.

28 Hirst WJR, Layton DM, Singh S, Mielo-Vergani G, Chessells JM, Strobel S, Pritchard J. Haemophagocytic lymphohistiocytosis: experience at two U.K. centres. *Br J Haematol* 1994; **88**:731-739.