A.J. Armengol Rofes[1], A.M. Granados Trabalón[2], M. Rovirosa Franch[3], J. Garbayo Solana[2], M. Serrano Durán[4], J. Casaldáliga Ferrer[4]

An Esp Pediatr 1996;44:63-64.

Arritmia cardíaca supraventricular y aneurisma fenestrado del tabique interauricular en un neonato

Introducción

El aneurisma del tabique interauricular es una malformación rara y poco descrita, que consiste en una protrusión localizada del septo auricular hacia la derecha, izquierda o ambos lados, en función del gradiente de presión existente entre ambas aurículas.

Se presenta un caso de aneurisma fenestrado del tabique inter-auricular, que fue correctamente diagnosticado por ecocardiografía durante el período neonatal a propósito de un debut por arritmia supraventricular. A continuación se comentan diversos aspectos sobre esta entidad.

Caso clínico

Se presenta recién nacido -niña- producto de una segunda gestación de 40 1/7 semanas de duración, con antecedentes de tabaquismo materno durante el embarazo. Parto eutoócico; somatometría, P: 2.960 g, T: 49,5 cm, PC: 34 cm, Apgar: 10-10-10. A la primera exploración clínica neonatal llama la atención un ritmo cardíaco francamente irregular, la frecuencia cardíaca es de 136 latidos por minuto, sin auscultarse soplos. Resto del examen clínico, anodino. El trazado electrocardiográfico pone de manifiesto una extrasistolia supraventricular muy frecuente con rachas muy prolongadas de bigeminismo, alternando posteriormente con otras arritmias auriculares como ritmos ectópicos no sinusales (Fig. 1). La ecocardiografía bidimensional (Fig. 2) y Doppler-color detectan una formación aneurismática fenestrada en septo auricular a nivel de la fosa oval, abombando hacia la aurícula derecha, midiéndose 10 mm desde la base a la cúpula de la protrusión, siendo dicha base de 13 mm, con cortocircuito izquierda-derecha a nivel de la comunicación, que mide aproximadamente 10 mm de diámetro. La extrasistolia desapareció espontáneamente en el período neonatal. Persistiendo un ritmo auricular no sinusal (Fig. 1).

La evolución clínica ulterior se produce precozmente hacia una sobrecarga de volumen del ventrículo derecho, apareciendo con posterioridad un soplo sistólico de eyección pulmonar de intensidad 2/6 con desdoblamiento fijo del 2º ruido cardíaco. La radiografía de tórax mostró cardiomegalia con vascularización pulmonar aumentada de tipo activo y el trazado electrocardiográfico, un bloqueo incompleto de la rama derecha del haz de His. El ecocardiograma muestra una dilatación de la cavidad ventricular derecha con movimiento horizontal del septo interventricular. La curva ponderal evoluciona paralela al percentil 3. A la edad de 14 meses puede cuantificarse el hiperaflujo pulmonar mediante radioisótopos, siendo la relación entre flujo pulmonar y flujo sistémico (Q_p/Q_s) de 2,85. La indicación quirúrgica queda formalmente establecida.

A los 24 meses de edad se le interviene quirúrgicamente bajo circulación extracorpórea, confirmándose un septum secundum incompleto, con la parte del tejido que cierra la fosa oval de consistencia papirácea y abundante, realizando plica-

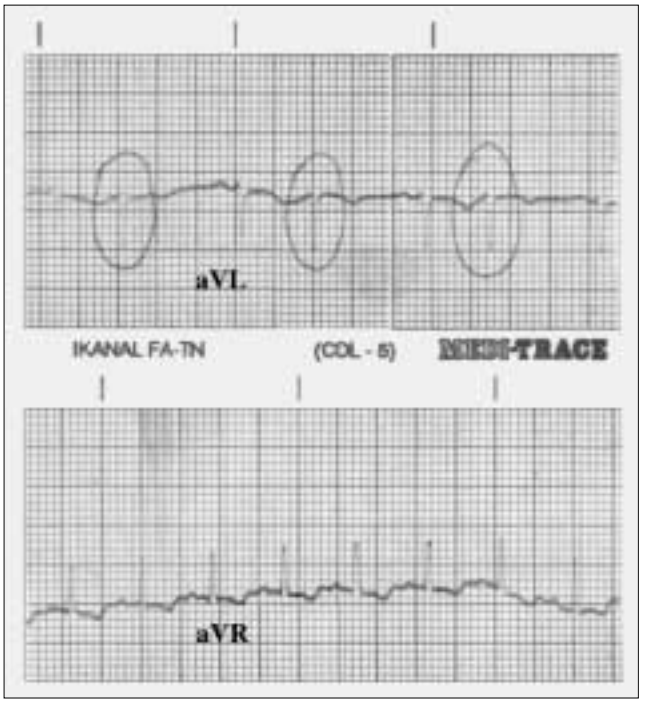

Figura 1. Trazado electrocardiográfico. Arriba, a las pocas horas de vida; extrasístoles supraventriculares en ritmo de bigeminismo, con pausa compensadora. Abajo, a los dos meses de edad; ritmo auricular ectópico regular pero no sinusal, las ondas P son positivas en derivación aVR.

[1]Unidad de Cardiología Pediátrica, [2]Servicio de Pediatría. Hospital Universitario de San Juan. Reus (Tarragona). [3]Servicio de Cirugía Cardíaca, [4]Unidad de Cardiología Pediátrica. Hospital Universitario Materno-Infantil «Valle de Hebrón». Barcelona.
Correspondencia: Dr. A.J. Armengol.
Unidad de Cardiología Pediátrica, Hospital Universitario de San Juan, C/ San Juan, s/n. 43201 Reus (Tarragona).
Recibido: Mayo 1994
Aceptado: Septiembre 1994

Figura 2. Imagen ecocardiográfica bidimensional; plano subcostal del segmento auricular en el que se visualiza la dilatación aneurismática del tabique interauricular (flechas) que abomba hacia la aurícula derecha. AI: aurícula izquierda; AD: aurícula derecha.

tura del mismo que se aprovecha para cerrar la comunicación interauricular. La evolución clínica posterior es satisfactoria, estando en ritmo sinusal y desapareciendo toda la sintomatología y semiología clínica.

Comentarios

El aneurisma del tabique interauricular es una malformación infrecuente cuya incidencia real es desconocida, apareciendo en alrededor del 0,2% de 36.200 exploraciones ecocardiográficas en un amplio estudio prospectivo de pacientes de todas las edades[1], aumentando esta incidencia al 0,9% en niños de más de un año, incrementándose al 4,9% en recién nacidos y lactantes menores de un año de edad[2].

El aneurisma del septo auricular puede presentarse como un defecto aislado[2] o acompañado por otras lesiones congénitas, tanto simples[2,4] como complejas[3], siendo, como en nuestro caso, la comunicación interauricular tipo fosa oval la malformación cardíaca más frecuentemente asociada. Esta asociación representa del 32% en una serie de 80 casos[1], llegando al 100% en series más reducidas[3].

El diagnóstico es a menudo un hallazgo casual en relación con el estudio de auscultación anómala como soplos o chasquidos sistólicos[5], precordialgias, disnea o palpitaciones[4], arritmias supraventriculares como en nuestro caso, o durante la valoración de la cardiopatía asociada en otros casos. En adultos puede ser factor determinante de embolismo pulmonar y sistémico[6].

La identificación del aneurisma se realiza por ecocardiografía bidimensional y Doppler-color transtorácica, siguiendo criterios establecidos[6] que toma como referencia las mediciones de la base del aneurisma, la distancia desde dicha base hasta la cúpula de la protrusión y su visualización desde los distintos planos ultrasonográficos habitualmente utilizados en la realización de esta técnica; por ello, no todo simple abombamiento del tabique auricular debe ser confundido con un aneurisma auténtico. Aunque en niños se obtienen imágenes de alta resolución, tanto desde la ventana transtorácica, como desde la ventana acústica subcostal, en adultos puede ser de gran utilidad la realización de ecocardiografía transesofágica no sólo por la mejor visualización del segmento auricular por este método[4], sino también porque, en los adultos estudiados por vía transtorácica, estos aneurismas pueden simular imágenes sugestivas de otras patologías[5, 7].

Aunque en unas ocasiones debe indicarse el cierre quirúrgico de la comunicación interauricular asentada sobre el aneurisma -como en nuestro caso, en que existía retraso evidente de la curva ponderal y signos de sobrecarga de volumen del ventrículo derecho-, en otras la evolución espontánea es hacia el cierre del defecto interauricular, con posterior regresión e incluso total desaparición del aneurisma[2, 3], situaciones ambas que contribuirían a la disminución de su incidencia a medida que se avanza en edad, tal como se ha expuesto más arriba.

La presentación de este nuevo caso de aneurisma fenestrado del tabique interauricular tiene interés por ser ésta una malformación infrecuente que es correctamente diagnosticada por ecocardiografía en el período neonatal a propósito de un debut por arritmia auricular.

Bibliografía

1 Hanley PC, Tajik AJ, Hynes JK, Edward WD, Reeder GS, Hagler DJ, Seward LB. Diagnosis and classification of atrial septal aneurysm by two-dimensional echocardiography: report of 80 consecutive cases. *J Am Coll Cardiol* 1985;**6**:1370-1382.

2 Shiraishi I, Hamaoka K, Hayashi S, Koh E, Onouchi Z, Sawada T. Atrial septal aneurysm in infancy. *Pediatr Cardiol* 1990;**11**:82-85.

3 Ruiz de Larrea C, Lasarte JR, Cuadrado A, Pastor E, Galdeano JM, Cabrera A. Aneurisma del septo auricular asociado a comunicación interauricular. Estudio de 12 casos con ecocardiografía bidimensional-color. *Rev Esp Cardiol* 1993;**46**:340-343.

4 Burstow DJ, McEniery PT, Stafford EG. Fenestrated atrial septal aneurism: diagnosis by transesophageal echocardiography. *J Am Soc Echo* 1990;**3**:499-501.

5 Smith AJ, Panidis IP, Berger S, Gonzales R. Large atrial septal aneurism mimicking a cystic right atrial mass. *Am Heart J* 1990;**120**:714-716.

6 Gallet B, Malergue MC, Adams C, Saudemont JP, Collot AM, Druon MC, Hiltgen M. Atrial septal aneurysm: a potential cause of systemic embolism. *Br Heart J* 1985;**53**:292-297.

7 Castillo JA, Vilacosta I, Iñíguez A, San Román JA, Zamorano JL, Almería C, Sánchez-Harguindey L. Gran aneurisma del septo interauricular simulando una masa auricular. Identificación por ecocardiografía transesofágica. *Rev Esp Cardiol* 1993;**46**:677-679.