Enfoque diagnóstico del niño hipotónico

José Mª Prats Viñas
Sección de Neurología Pediátrica
Hospital Universitario de Cruces, Baracaldo (Vizcaya)

El niño con tono disminuido siempre constituye un reto diagnóstico. El intervalo de edad que debe considerarse es fundamentalmente el primer año de vida; si aparece más adelante, el enfoque irá más bien dirigido al estudio de una parálisis adquirida. Su patología debe enfocarse por ello, dependiendo de la edad en que esta hipotonía se presenta.

Hipotonía neonatal: Cuando el tono muscular aparece disminuido, hablamos de *hipotonía muscular*. Si esta hipotonía está asociada a un déficit de la vigilancia, se tratará de un coma. En la practica podremos distinguir entre hipotonía *paralítica y no paralítica;* en este último caso, se trataría de un hipotonía supranuclear, por estar afectado el sistema nervioso por encima de la motoneurona del asta anterior. La semiología de estos trastornos durante las fases iniciales de la vida es poco expresiva.

Cualquiera que sea su etiología, los reflejos osteotendinosos son difíciles de obtener, por lo que su ausencia aislada, no es decisoria para diferenciar de forma absoluta entre uno u otro tipo fisiopatológico.

Hipotonía del lactante: Una vez superada la etapa perinatal, los cuadros hipotónicos son más fácilmente reconocibles. Muchas veces, una patología congénita sólo se pone de de manifiesto tras unas semanas de evolución. Además otros procesos pueden ponerse en evidencia, especialmente, parálisis adquiridas como el botulismo (atención con el estreñimiento, puede ser una pista válida) y encefalopatías con afectación o no del nervio periférico, como es el caso de la enfermedad de Tay-Sachs o de la Distrofia Neuroaxonal.

HIPOTONÍA SUPRANUCLEAR

Su presencia presupone una alteración difusa encefálica y a menudo se acompaña de síntomas asociados que permiten identificar su origen. Así, en las *anomalías cromosómicas*, como es el caso del síndrome de Down y la lisencefalia, las peculiaridades fenotípicas son altamente sugestivas, dato que también es válido en algunas anomalías metabólicas como la hiperglicinemia no cetósica, el hipotiroidismo y las perisixomopatías (síndrome cerebro-hepato-renal y sus variantes, como la adrenoleucodistrofia congénita). También dan hipotonía la *encefalopatía hipóxico-isquémica* es sus fases iniciales *y las infecciones del Sistema Nervioso*.

Una causa de hipotonía aislada severa es el *síndrome de Willi-Prader* o Síndrome H3O (Hipotonía, Hipomencia, Hipogonadismo y Obesidad). Estos niños presentan hiporreflexia y anomalías severas de la deglución. Se trata de una anomalía por delección intersticial del cromosoma 15 q12, que se puede demostrar en la mayoría de los casos con técnica FISH. Se trata de un fenómeno de "imprinting" genómico mediante el cual este síndrome se manifiesta si la anomalía citogenética proviene del gameto paterno. Su reco-

© Asociación Española de Pediatría. Prohibida la reproducción de los contenidos sin la autorización correspondiente.
Protocolos actualizados al año 2008. Consulte condiciones de uso y posibles nuevas actualizaciones en www.aeped.es/protocolos/

nocimiento no tiene un interés únicamente académico, ya que la administración de hormona somatotropa da lugar a una mejoría sustancial en el pronóstico.

Otra causa excepcional de hipotonía central sería la *lesión obstétrica de la médula espinal a nivel cervical o dorsal alto*, que durante la fase inicial de sideración medular puede plantear muchas dudas diagnósticas. Un dato muy orientativo es constatar retención urinaria.

HIPOTONÍA CON PARÁLISIS

Las alteraciones de la unidad motora a cualquier nivel dan lugar a hipotonía. Cuando la parálisis afecta al feto severamente en el interior del útero, aparecen fijaciones articulares (artrogriposis) y a veces secuencia de hipomotilidad con cordón umbilical corto (síndrome de Pena-Sockeir).

1. ANOMALIAS DE LA MOTONEURONA

Ocurre la paulatina desaparición de las motoneuronas por la falta de una proteína que protege la motoneurona de la apoptosis (muerte celular fisiológica).

- **Atrofia muscular espinal tipo I (enfermedad de Werdnig-Hoffman):** Se encuentra tratada en el apartado de «amiotrofias espinales» de estos protocolos, a los que nos referimos.
- **Atrofia ponto-cerebelosa tipo I:** Es una atrofia muscular espinal con atrofia del cerebelo, de la protuberancia, del tálamo y del nervio periférico junto a microcefalia. Al nacimiento hay artrogriposis y dificultades deglutorias y respiratorias. Debido a la gravedad del proceso, rara vez sobrepasan los 6 meses de edad. Para su diagnóstico, además de los signos EMG de asta anterior, es de ayuda inestimable el aspecto anatómico de la fosa posterior obtenible mediante RNM.

2. ANOMALIAS PRIMARIAS DE LA FIBRA MUSCULAR

Son múltiples y de origen genético diverso.

- **Forma neonatal de la enfermedad de Steinert:** Su frecuencia en la población es de 1:7500. Es la distrofia muscular hereditaria más frecuente en edad adulta. En la edad neonatal es la distrofia muscular más frecuente, con características peculiares y alta mortalidad. La madre es portadora obligada del problema (hay formas oligosintomáticas en el 10%) y la expresión del proceso en época perinatal se debe a un fenómeno de anticipación. Su locus genético se localiza en 19p 13.3 y la inestabilidad del gen se relaciona con la repetición de tripletes GCT de 100 a 1000 veces (normal de 5 a 37), siendo máximo en las formas de expresión neonatal. Son niños que nacen deprimidos, con dificultades respiratorias mayores y diplejia facial. La EMG no es útil para el diagnóstico inicial, que se hace habitualmente visitando a su madre (buscar miotonía al estecharle la mano). Es sorprendente el número de personas que no saben la enfermedad que padecen.El retraso mental es muy frecuente, por lo que los esfuerzos de reanimación deben realizarse teniendo en cuenta el dato.
- **Miopatías congénitas:** Trastornos congénitos y no progresivos presentes desde el nacimiento, con cambios estructurales del músculo que permiten su identificación. Clínicamente, además de la debilidad mus-

© Asociación Española de Pediatría. Prohibida la reproducción de los contenidos sin la autorización correspondiente.
Protocolos actualizados al año 2008. Consulte condiciones de uso y posibles nuevas actualizaciones en www.aeped.es/protocolos/

cular, es notoria la poca firmeza del músculo a la palpación y anomalías morfológicas como facies alargada, paladar ojival y pectus carinatus. El EMG y la CPK son normales. La mayoría se transmiten de forma mendeliana dominante o recesiva. La más frecuente es la *miopatía nemalínica*, con anomalía génica identificada en el cromosoma 1q21-q23. La *enfermedad de núcleos centrales* y distintas entidades menos frecuentes con inclusiones intrafibrilares, que definen morfológicamente el proceso (agregados tubulares, inclusiones en huella dactilar, etc.). Otras presentan fibras musculares de aspecto embrionario, denominadas *miopatías dismadurativas*. La más frecuente es la *miopatía centronuclear* o *miotubular*, que plantea aspectos diagnósticos similares a la enfermedad de Werdnig-Hoffmann. Ocasionalmente con herencia ligada al sexo y con locus en Xq27-q28. Otras presentan *desproporción congénitade las fibras musculares*. Todas las formas dismadurativas deben contemplarse con cierta reserva, ya que las peculiaridades anatómicas son transitorias o pertenecen a otras entidades nosológicas.

- Distrofias musculares congénitas: Es un grupo heterogéneo de entidades transmitidas generalmente de forma mendeliana recesiva. Se expresan desde el nacimiento por cambios distróficos en la fibras musculares, con gran afectación del tejido perimisial y del colágeno.

  Frecuentemente presentan artrogriposis, EMG miopático y aumento de CPK (± 10 veces cifras normales). Existen casos con afectacion cerebral, conocidas como *formas tipo Fukuyama*, relacionada hasta cierto punto con la lisencefalia tipo II (Síndrome de Walker-Warburg) y con localización cromosómica 9q31-q32. Las formas de *tipo europeo* no presentan trastornos de la migración pero si una leucoencefalopatía peculiar que afecta la mielina del centro oval. El gen anómalo se localiza en el cromosoma 6q22-23 y el déficit parece residir en la ausencia de una proteína, conocida como merosina, que puede reconocerse por métodos inmunohistoquímicos. Otras formas merosin-positivas, con contracturas articulares y escoliosis severa presente desde el nacimiento, se asocian con hiperlaxitud distal y aspecto marfanoide o *forma hipotónico-esclerótica de Ulrich*. Las formas sin trastornos de la migración tienen inteligencia normal, pero las de tipo europeo suelen cursar con convulsiones en la niñez y en las de tipo Ulrich se observa severa insuficiencia respiratoria que provoca la muerte.

- Miopatías metabólicas: En la época perinatal son poco frecuentes.

  – Las miopatías mitocondriales son entidades en las que está afectada de forma primaria la cadena de electrones. En el período neonatal una entidad predominantemente hipotónica, es la *deficiencia del complejo IV* (citocromo C oxidasa). Tiene dos formas clínicas, ambas con extrema hipotonía y siempre acompañada de acidosis láctica. La forma maligna se asocia con una tubulopatía tipo Toni-Debré-Fanconi, es progresiva y suelen fallecer hacia el fin del primer año. La forma benigna, pese a suponer una alta morbilidad neonatal, remite espontáneamente en el segundo año. El diagnóstico se hace mediante tinción muscular específica de la COX.

  – El déficit de maltasa ácida (enfermedad de Pompe). Puede presentarse como un bebé hipotónico con lengua fibrilante, la lengua es grande y se asocia a miocardiopatía por acumulo de glucógeno, con

© Asociación Española de Pediatría. Prohibida la reproducción de los contenidos sin la autorización correspondiente.
Protocolos actualizados al año 2008. Consulte condiciones de uso y posibles nuevas actualizaciones en www.aeped.es/protocolos/

EKG sugestivo (P-R corto, R elevada, T invertida y ritmo que recuerda un W-P-W) hay respuesta miotónica muy característica en el EMG y masas musculares resistentes a la palpación. El pronóstico es malo y suelen fallecer antes del año.

- Hipotonía congénita benigna: Hay niños con más hipotonía que parálisis, en los que, tanto las pruebas neurofisiológicas como la biopsia, son normales. Esta última puede presentar anormalidades no específicas o «cambios mínimos». No todos tienen un curso benigno, pero algunos están afectos de procesos dismadurativos que tienden a mejorar a medida que el tiempo pasa. El término de hipotonía benigna debe usarse con cautela, ya que más que un diagnóstico es un sistema para clasificar nuestra ignorancia.

3. ANOMALÍAS DE LA PLACA MOTORA

Consisten en diversos síndromes miasténicos, que pueden ser permanentes o transitorios.

- Miastenia gravis neonatal: Son hijos de madres afectas de miastenia autoinmune, a los que el paso de anticuerpos de origen materno, da lugar a un déficit muscular fluctuante que se acentúa con el esfuerzo (succión, llanto), mejora con anticolinesterásicos y desaparece a lo largo de unas semanas. La determinación de anticuerpos antirreceptor colinérgico está aumentada en madre e hijo.

- Miastenia congénita: En estos casos no existe miastenia materna ni anticuerpos antirreceptor. El déficit motor puede fluctuar pero es persistente. Se han descrito diversos cuadros, de los cuales algunos sólo se han reconocido en muy pocos pacientes.

En el neonato puede reconocerse tres tipos, autosómicos recesivos:

– Anomalías presinápticas: La forma usualmente presente en el período neonatal es la *deficiencia en colina-acetiltransferasa*. Se ha descrito fundamentalmente con el acrónimo de miastenia familiar infantil (MFI). Llama la atención al nacimiento, aparte de la debilidad muscular, la presencia de una insuficiencia respiratoria mayor que obliga a ventilación asistida. Una vez recuperados de la fase aguda, tienden a presentar en ocasión de infección intercurrente recaidas con tendencia a las apneas que pone en grave riesgo su supervivencia, a no ser que se proceda a colocarlos en respiración asistida. Tienen un grado de afectación muscular variable y responden bien a los anticolinesterásicos. El EMG en los músculos afectados muestra la típica respuesta decremental, que no es reproducible cuando el brote está superado. La administración de fármacos es útil si la debilidad muscular es significativa.

– Anomalías en la hendidura sináptica: Está causado por *déficit de acetilcolinesterasa de la placa motora*. Se presentan con debilidad muscular permanente que empeora con el esfuerzo y altera incluso la deglución en las primeras épocas. A lo largo de la infancia existe riesgo de escoliosis mayor. No mejoran con anticolinesterásicos y su administración puede provocar aumento de secreciones importante que puede poner en riesgo la integridad del niño. El EMG es muy sugestivo al observar respuesta decremental miasténica con potencial de acción múltiple a cada estímulo aportado.

© Asociación Española de Pediatría. Prohibida la reproducción de los contenidos sin la autorización correspondiente.
Protocolos actualizados al año 2008. Consulte condiciones de uso y posibles nuevas actualizaciones en www.aeped.es/protocolos/

– **Anomalías postsinápticas:** La mas frecuente es la asociada con el *déficit de rapsina*, proteína que condiciona la presencia del receptor colinérgico en la placa postsináptica. Clínicamente un 25% presentan al nacimiento fijaciones articulares que no condicionan el pronóstico. Existe tendencia a la recurrencia de brotes de descompensación con insuficiencia respiratoria durante la lactancia que responde bien a los anticolinesterásicos. En la segunda década de la vida presentan debilidad muscular de grado moderado que responde bien al tratamiento farmacológico.

4. ANOMALÍAS DEL NERVIO PERIFÉRICO

En el neonato puede observarse ocasionalmente hipotonía por **polineuropatía hipomielinizante congenita**, con falta casi completa de mielinización periférica y tendencia a células de Schwann redundantes «en bulbo de cebolla». La velocidad de conducción nerviosa está severamente enlentecida, a veces por debajo de los 5 m/seg., el LCR muestra hiperproteinorraquia. Son cuadros complejos que no quedan reducidos a neuropatía, sino que muestran en los supervivientes tendencia a la presentación de problemas auditivos e íleo peritoneal, relacionados en ocasiones con mutaciones SOX10.

Muchas de las entidades aquí expuestas no son evidentes en el período neonatal inmediato y llegan a valoración neuropediátrica ya avanzada la lactancia, caso frecuente en la atrofia espinal, tanto en la forma grave Werdnig-Hoffman como en las formas intermedias, en las que la vida no peligra de forma inmediata.

Un problema mayor a tener en cuenta es la rara presentación de **botulismo del lactante**. En esta situación, el bloqueo de la placa neuromuscular es subsiguiente a la administración de alimentos contaminados con esporas de *Clostridium botulinum*, que se desarrollan en un intestino con pocas defensas por flora intestinal todavía no establecida. Hemos visto el cuadro en lactantes jóvenes a los que les administraban miel como endulzante. El diagnóstico es difícil a no ser que crezca el clostridium en el cultivo de heces. A veces obliga a ventilación asistida prolongada. El estreñimiento es un dato a tener en cuenta. ¡Desconfiad de los padres «naturistas»!.

En la lactancia avanzada pueden aparecer hipotonías en encefalopatías de origen conocido (gangliosidosis, como la enfermedad de Tay-Sachs) o desconocido, como es la Degeneración Neuroaxonal. Dentro de su hiporreflexia, deben buscarse signos larvados de liberación piramidal, como la dorsiflexión del dedo grueso del pie o la aparición de signo de Rossolimo.

Algunas formas menos agresivas de miopatía congénita o de distrofia muscular congénita pueden hacerse evidentes sólo a medida que avanza el primer año de la vida.

CONDUCTA A SEGUIR

A veces es extremadamente difícil precisar la causa de una hipotonía durante el período neonatal. Debemos intentar **concretar si el problema es paralítico o supranuclear** (ver algoritmos anejos). Es de ayuda la exploración del tono muscular mediante suspensión del bebé sujetado por el abdomen y por los riñones: así se definen pseudohipotonías con hipertonía extensora e hipotonía de la raíz de los miembros, muy sugerente de un daño ce-

© Asociación Española de Pediatría. Prohibida la reproducción de los contenidos sin la autorización correspondiente.
Protocolos actualizados al año 2008. Consulte condiciones de uso y posibles nuevas actualizaciones en www.aeped.es/protocolos/

rebral activo. Se descartarán problemas metabólicos evidentes y convulsiones. Se valorarán posibles dismorfias como en los casos de Peroxisomopatías, Aciduria Glutárica de tipo II, Síndrome de Miller-Dieker o cromosomopatías. Es preciso valorar la postura de las manos y la musculatura de la cara (dedos en posición de «pistola» y cara normal, sin fibrilación de la lengua en lesiones traumáticas o de otro tipo de la médula espinal alta), así como los esfínteres.

La aparición de saliva espumosa y afectación oculomotora, signos de afectación bulbar, pueden sugerir las secuelas de una encefalopatía hipóxico-isquémica si estamos estudiando a un neonato. Cuando el proceso es netamente paralítico, debemos descartar desde una lesión del asta anterior hasta una distrofia miotónica, una miopatía congénita o una distrofia muscular congénita. La valoración de la CK es época perinatal inmediata debe tomarse con cautela, ya que suele ser alta en el neonato. La realización de una biopsia muscular en la época neonatal debe postponerse en los posible excepto si el peligro de éxitus es evidente, ya que en ocasiones es poco específica y en ella intervienen fenómenos de maduración transitorios (p ej.: aspecto de miotúbulos de algunas fibras musculares en la enfermedad de Steinert congénita). En lo posible se recurrirá a los estudios de genética molecular en los casos sospechosos de ser una Atrofia Espinal Infantil. Las miastenias congénitas son especialmente complicadas de demostrar en el período neonatal, a excepción de la práctica de anticuerpos antirreceptor en las formas transitorias de origen materno y en las deficiencias de rapsina. En general, los hallazgos EMG durante las dos primeras semanas de vida son poco esclarecedores, al menos en el medio en que nos desenvolvemos.

En el caso de **hipotonía no paralítica** debe descartarse un problema metabólico y realizar un estudio de neuroimagen, por lo general suele ser suficiente una ecografía cerebral de calidad, a no ser que existan datos clínicos que sugieran un problema para el cual, una RM pueda ser imprescindible (S. de Joubert, p. ej.). La RM de médula en el caso de una lesión perinatal de la misma, no es de fácil interpretación en el neonato. En nuestra expe-

© Asociación Española de Pediatría. Prohibida la reproducción de los contenidos sin la autorización correspondiente.
Protocolos actualizados al año 2008. Consulte condiciones de uso y posibles nuevas actualizaciones en www.aeped.es/protocolos/

Tabla I. Lactante Hipotónico

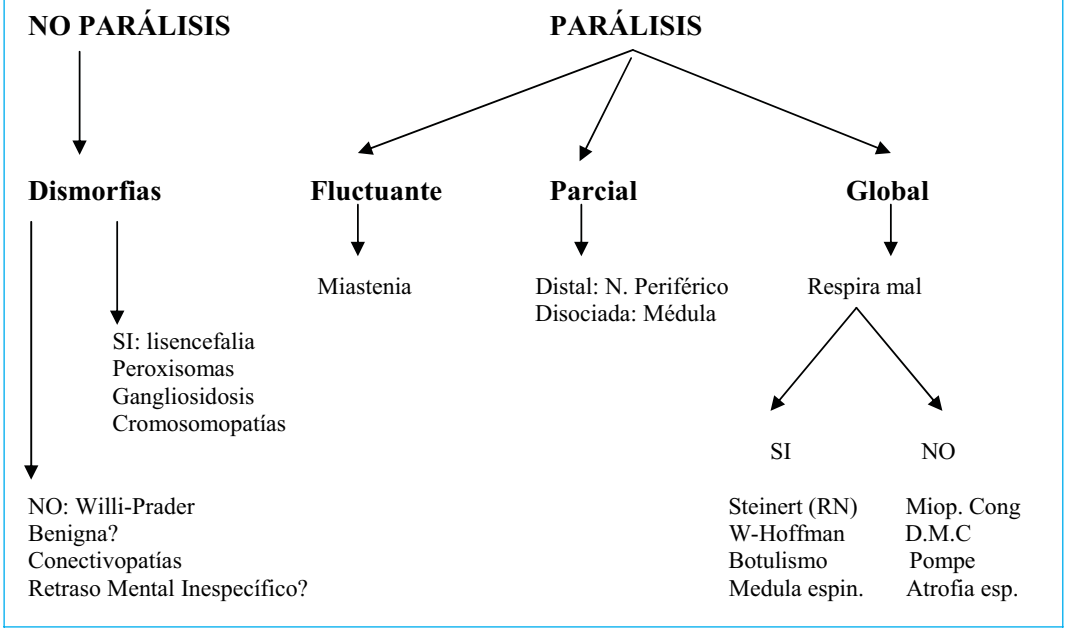

Tabla II. Lactante Hipotónico

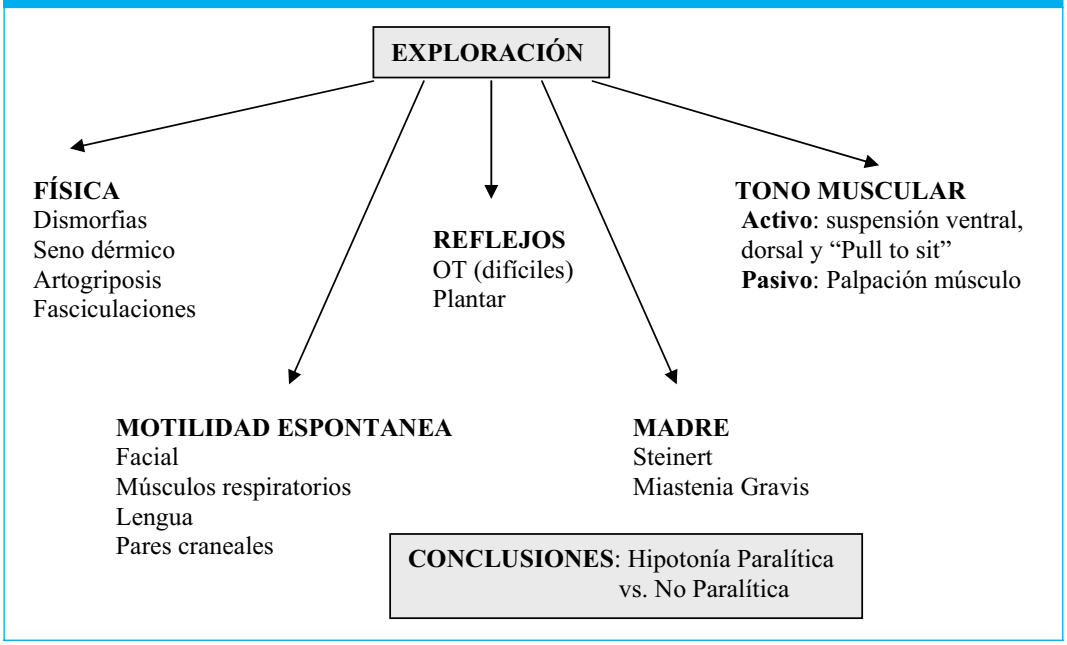

© Asociación Española de Pediatría. Prohibida la reproducción de los contenidos sin la autorización correspondiente.
Protocolos actualizados al año 2008. Consulte condiciones de uso y posibles nuevas actualizaciones en www.aeped.es/protocolos/

Tabla III. Procedimiento ante el niño hipotónico
A. Hipotonía sin parálisis
Con dismorfias:
1. Neuroimagen: ECO y/o RNM
2. Lactato/Piruvato sangre-LCR
3. Ac. grasos cadena muy larga
4. Ferritina carbohidrato deficiente
5. Enzimas lisosomiales
6. Cariotipo
Sin dismorfias:
7. Willi-Prader cromosoma 15
B. Hipotonía con parálisis
EMG neuropático: Gen SMN cromosoma 5
EMG normal ó +/- miopático:
Ver madre (Steinert)
Neuroimagen cerebral o medular
Biopsia muscular completa con tinciones merosina, distrofina y sarcoglicanes
EMG decremental: Anticuerpos receptor Ach y prueba del tensilón
VCN alterada: LCR/ ¿biopsia nervio sural?

riencia, en ocasiones hemos tenido que esperar a la lactancia avanzada para ponerla de manifiesto satisfactoriamente.

BIBLIOGRAFÍA

Aicardi J. Diseases of Nervous System in childhood. 2ª edición. London: McKeith Press, 1998.

Colomer J, Fernández Alvarez E: El lactante hipotónico. En Fejerman N y Fernández Alvarez E (eds.) Neurología Pediátrica, 2ª edición. Buenos Aires: Panamericana, 1997. p. 479-483.

Dubowitz V. El niño hipotónico. Barcelona: Editorial Pediátrica, 1973.

Dubowitz V. Muscle disorders in childhood. London: Saunders, 1995.

Engel AG, Ohono K, Sine SM. Congenital myastenic syndromes: progress over the past decade. Muscle & Nerve 2003; 27: 4-25.

Pitt M, Houldin J, Jacobs J. Mok Q, Harding B, Reilly M, Surtees R. Severe infantile neuropathy with diaphragmatic weakness and its relationship to SMARD1. Brain 2003; 126: 2682-2692.

Inoue K, Shilo K, Boerkel C, Crowe C, Sawady J, Lupsky JR, Agamanolis DP. Congenital hypomyelinating neuropathy, central dysmielination and Waanderburg-Hirschprung disease. Phenotypes linked to SOX10 mutation. Ann Neurol 2002; 52: 836-842.

© Asociación Española de Pediatría. Prohibida la reproducción de los contenidos sin la autorización correspondiente.
Protocolos actualizados al año 2008. Consulte condiciones de uso y posibles nuevas actualizaciones en www.aeped.es/protocolos/