S. Mencía Bartolomé[1],
A. Tamariz-Martel Moreno,
M. Riaza Gómez, M. de la Torre Espí,
J.C. Molina Cabañero

An Esp Pediatr 1999;50:295-298.

Miocarditis aguda: ¿Un diagnóstico olvidado en las urgencias pediátricas?

Introducción

La miocarditis aguda es una enfermedad poco frecuente en la infancia. La presentación clínica oscila desde la instauración paulatina de insuficiencia cardíaca congestiva moderada o severa, hasta la aparición en pocas horas de un shock cardiogénico[1-4]. El objetivo de nuestro estudio es describir, de forma retrospectiva, la clínica y evolución de las miocarditis atendidas en el Servicio de Urgencias del Hospital del Niño Jesús en un período de 7 años (enero de 1991 a diciembre de 1997).

Presentación clínica

Caso 1: niño de 8 meses con decaimiento de 7 días de evolución asociado a febrícula y dificultad respiratoria progresiva. En la exploración clínica destacaba palidez, cianosis perioral, taquipnea, tiraje intercostal y subcostal, buena ventilación pulmonar bilateral, hepatomegalia de 4 cm y ritmo de galope en la auscultación cardíaca. La tensión arterial era de 94/65. La radiografía de tórax mostraba cardiomegalia (índice cardiotorácico (ICT) de 0,64), infiltrados sugerentes de edema pulmonar y líquido en cisuras. En el estudio ecocardiográfico se apreció una dilatación importante del ventrículo izquierdo y contractilidad severamente disminuida. En el electrocardiograma los voltajes de los complejos QRS eran normales con onda S profunda en las derivaciones precordiales derechas. Por los datos clínicos y ecocardiográficos se diagnosticó de miocarditis y se inició tratamiento con digoxina, diuréticos e inhibidores de la enzima conversora de angiotensina (IECA). Se realizó una gammagrafía con anticuerpos antimiosina marcados con indio 111, con captación positiva, indicando la existencia de necrosis miocárdica difusa y confirmando el diagnóstico. El estudio serológico para infección por virus cardiotropos fue negativo. El paciente evolucionó favorablemente. Actualmente, siete años después del inicio del cuadro, está asintomático, sin tratamiento, habiéndose normalizado las dimensiones y contractilidad cardíacas.

Caso 2: niño de 26 meses que presentaba dificultad respiratoria, vómitos, decaimiento e irritabilidad de 4 días de evolución. Los padres referían un catarro de vías altas 15 días antes del inicio del cuadro. En la exploración se observaba palidez cutánea, taquipnea, tiraje intercostal, aleteo nasal y estertores gruesos diseminados; taquicardia, ritmo de galope y hepatomegalia de 5 cm. La tensión arterial era 60/30. En la radiografía de tórax había cardiomegalia (ICT de 0,6), vascularización pulmonar aumentada y líquido en cisuras. El ecocardiograma mostró dilatación ventricular y disminución severa de la contractilidad. En el electrocardiograma los voltajes del QRS eran bajos con onda S profunda en derivaciones precordiales derechas. Se diagnosticó de miocarditis e ingresó en la Unidad de Cuidados Intensivos Pediátricos (UCIP) iniciando tratamiento con digital, drogas vasoactivas, vasodilatadores (IECA) y diuréticos. Se pautó una dosis única de 2 g/kg de gammaglobulina intravenosa (i.v.). No se obtuvieron resultados positivos en el estudio serológico vírico. La gammagrafía con anticuerpos antimiosina-indio-111 fue positiva. Evolucionó también favorablemente y tres años después permanece asintomático, sin medicación y con un corazón ecocardiográficamente normal.

Caso 3: niña de 14 meses que consultó por dificultad respiratoria intensa y rechazo de las tomas desde hacía 4 horas. Diagnosticada de catarro de vías altas 2 días antes. En la exploración se observó cianosis, taquipnea, tiraje intercostal, estertores subcrepitantes diseminados y taquicardia. Ingresó con el diagnóstico de bronquiolitis. Doce horas después del ingreso se trasladó a la UCIP al aumentar el trabajo respiratorio. Se palpaba entonces una gran hepatomegalia. La radiografía de tórax mostraba cardiomegalia (ICT de 0,8) y edema pulmonar. Falleció 2 horas más tarde tras parada cardiorrespiratoria. En la necropsia se encontró un infiltrado mononuclear en el parénquima pulmonar y en tejido miocárdico, asociado a necrosis de miocitos.

Caso 4: niño de 8 meses con dificultad respiratoria, tos escasa y vómitos tras las tomas desde 6 horas antes de su ingreso. En la exploración se observó palidez cutánea, tiraje intercostal, quejido espiratorio, aleteo nasal e hipoventilación pulmonar. La auscultación cardíaca era anodina y la tensión arterial de 71/52. En la radiografía de tórax había cardiomegalia (ICT de 0,69), aumento de la vascularización pulmonar y pinzamiento del seno costofrénico izquierdo. Aunque ingresó con el diagnostico inicial de neumonía, se trasladó a la UCIP 3 horas después, al considerar que la clínica y los hallazgos radiológicos eran compatibles con un cuadro de insuficiencia cardíaca severa. La gran dilatación de ventrículo izquierdo y la contractilidad muy deprimida en el ecocardiograma lo confirmaron. Se ins-

Servicio de Urgencias. Sección de Cardiología. Servicio de Pediatría. Hospital del Niño Jesús. Madrid.
[1]*Correspondencia:* Santiago Mencía Bartolomé. Hospital del Niño Jesús (Servicio de Urgencias). Av. Menéndez Pelayo, 65. 28009. Madrid.
Recibido: Marzo 1998
Aceptado: Octubre 1998

Tabla I Presentación clínica de los pacientes diagnosticados de miocarditis

	Caso 1	*Caso 2*	*Caso 3*	*Caso 4*	*Caso 5*
Edad	8 meses	26 meses	14 meses	8 meses	1 mes
Sexo	varón	varón	mujer	varón	mujer
Antecedentes personales	-	catarro de vías altas	catarro de vías altas	-	-
Motivo de consulta	dificultad respiratoria irritabilidad	dificultad respiratoria irritabilidad	dificultad respiratoria tos	dificultad respiratoria tos, vómitos	dificultad respiratoria tos
Tiempo de evolución	7 días	4 días	4 horas	6 horas	12 horas
Signos físicos	cianosis, tiraje quejido, taquipnea	palidez, tiraje quejido, aleteo nasal	cianosis, tiraje quejido	palidez, tiraje quejido, aleteo nasal	cianosis, taquipnea tiraje, quejido
Auscultación pulmonar	normal	estertores	estertores	hipoventilación	estertores
Auscultación cardíaca	ritmo galope	ritmo galope	taquicardia	normal	normal
Hepatomegalia	4 cm	5 cm	2 cm	no	3 cm
Rx de tórax	cardiomegalia	cardiomegalia	cardiomegalia	cardiomegalia	cardiomegalia
Ecografía	F.A. ↓	dilatación VI / F.A. ↓	no realizada	dilatación VI / F.A. ↓	no realizada
Diagnóstico inicial	miocarditis	miocarditis	bronquiolitis	neumonía	bronquiolitis
Evolución	favorable	favorable	exitus en 20 horas	exitus al 3er día	exitus en 18 horas

VI: ventrículo izquierdo; F.A.: fracción de acortamiento.

tauró tratamiento con drogas vasoactivas a dosis altas, ventilación mecánica y una dosis única de gammaglobulina i.v. de 2 g/kg. Presentó dos episodios de taquicardia y fibrilación ventricular precisando desfibrilación y reanimación cardiopulmonar. Al tercer día falleció tras fracaso multiorgánico secundario a shock cardiogénico. No se realizó necropsia.

Caso 5: niña de 1 mes con dificultad respiratoria, tos seca y rechazo de las tomas de 12 horas de evolución. En la exploración presentaba cianosis perioral, taquicardia, tiraje intercostal, quejido espiratorio, taquipnea, estertores gruesos diseminados y hepatomegalia de 3 cm. En la radiografía de tórax podía apreciarse una cardiomegalia (ICT de 0,7) y ligero aumento de la trama vascular. Ingresó con el diagnóstico inicial de bronquiolitis. Falleció 18 horas después tras una parada cardiorrespiratoria asociada a fibrilación ventricular. Se realizó necropsia, observándose en el estudio histológico cardíaco un intenso infiltrado inflamatorio de predominio mononuclear con necrosis de miofibrillas.

Discusión

La miocarditis se define como una inflamación del miocardio[5]. Su incidencia es baja, aunque se postula la existencia de un gran número de casos subclínicos asociados a infecciones víricas[6].

Se han descrito muchos agentes implicados en su etiología, pero son los virus, fundamentalmente los enterovirus, y dentro de estos los Coxsackie, los agentes causales principales. También se han detectado adenovirus con técnicas de PCR (reacción en cadena de la polimerasa) en biopsias de tejido miocárdico[7].

La patogenia parece ser autoinmune, desencadenada por la infección vírica, aunque el daño miocárdico podría estar causado directamente por estos microorganismos.

Se presenta clínicamente como una insuficiencia cardíaca congestiva moderada o severa de aparición progresiva, o incluso como un shock cardiogénico de instauración rápida[8]. Los signos clínicos iniciales son similares a los de las infecciones respiratorias, que al contrario que la miocarditis son muy frecuentes en la infancia[9,10].

El diagnóstico se realiza ante la aparición de insuficiencia cardíaca congestiva, en el contexto de una infección vírica en un niño previamente sano, con evidencia ecocardiográfica de disfunción miocárdica. El diagnóstico de certeza es histológico; requiere la presencia de un infiltrado inflamatorio por linfocitos T y necrosis miocárdica. Los criterios de Dallas[11] han aumentado la sensibilidad de la biopsia, que aun así es baja (5-60%). La gammagrafía con anticuerpos antimiosina marcados con indio-111 detecta necrosis miocárdica y tiene una sensibilidad mayor que la de la biopsia (83%) y una especificidad de 53%[12].

En todos nuestros pacientes se observaron signos comunes con los de patologías respiratorias, como tiraje intercostal y taquipnea. También en todos aparecía un quejido al final de la espiración, hallazgo que muchos autores consideran sugestivo de insuficiencia cardíaca[10,13]. La auscultación cardíaca fue valorada como normal en tres casos, y sólo se apreció ritmo de galope en dos enfermos.

El diagnóstico inicial fue de miocarditis en dos pacientes, siendo en los otros tres de infecciones respiratorias: dos bronquiolitis y una neumonía (Tabla I). Lo mismo ha sido descrito en otras publicaciones[2,9,10], alertando sobre el alto índice de sospecha necesario para el diagnóstico de esta entidad.

En relación con las pruebas complementarias, la radiografía

Figuras 1 y 2. Radiografías de tórax de dos de nuestros pacientes, realizadas a su ingreso, que muestran cardiomegalia de diferente grado, con congestión pulmonar y líquido en cisuras.

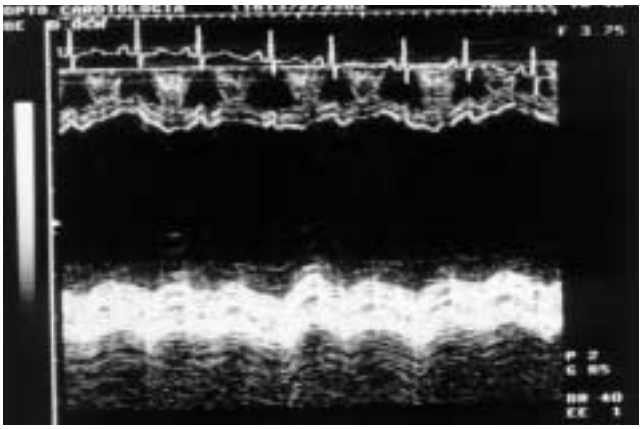

Figura 3. Ecocardiograma modo M del paciente 1, en el que se ve un corte del ventrículo izquierdo, que está muy dilatado, con contractilidad severamente deprimida.

de tórax al ingreso o bien horas más tarde mostraba cardiomegalia en todos los enfermos (ICT mayor de 0,6) unida a signos de congestión venosa pulmonar (Figs 1 y 2).

Se pudo realizar ecocardiografía en tres pacientes, observándose dilatación de ventrículo izquierdo y contractilidad muy disminuida (Fig. 3).

El diagnóstico fue exclusivamente clínico en uno de los tres casos de evolución fatal, en el que no se practicó necropsia; en los otros dos, la anatomía patológica confirmó el diagnóstico; lo mismo hizo la gammagrafía con anticuerpos antimiosina en los dos niños que evolucionaron favorablemente.

El pronóstico de la miocarditis aguda es grave, la mortalidad en fase precoz oscila según diferentes autores entre el 18 y 57%. De los pacientes que sobreviven un 20-30% evolucionan hacia una miocardiopatía dilatada, con disfunción miocárdica irreversible que precisa trasplante cardíaco para salvar la vida del enfermo. El resto de los afectados puede tener una buena evolución, con mejoría progresiva de la función miocárdica[1,3,8,14], como ocurrió en los dos niños que sobrevivieron en nuestra serie.

El tratamiento es el de la insuficiencia cardíaca congestiva. En la fase aguda de la enfermedad se ha demostrado mejoría de la función miocárdica y de la supervivencia, con la introducción de los inhibidores de la enzima conversora de angiotensina (IECA)[15], así como tras la administración de gammaglobulina i.v.[16]. En fases crónicas podría ser útil la inmunosupresión, pero no se ha probado su eficacia[17].

En resumen, no todo lo que parece patología respiratoria lo es[10], y aunque la miocarditis es muy infrecuente, su gravedad justifica la necesidad de un diagnóstico precoz. Los datos clínicos y radiológicos que pueden alertar sobre este proceso son los cuadros de dificultad respiratoria intensa de evolución rápida, la aparición de quejido espiratorio, la hepatomegalia marcada y la presencia de cardiomegalia en la radiografía de tórax.

Bibliografía

1 Rezkalla S, Kloner RA: Myocarditis and cardiomyopathy. *Cardiovasc Rev* 1991: 48-66.

2 Press S, Lipkind RS. Acute myocarditis in infants: initial presentation. *Clin Pediatr* 1990; **29**:73-76.

3 Hohn AR, Stanton RE. Myocarditis in children. *Pediatr Rev* 1987; **9**:83-88.

4 Torres F, Anguita M, Tejero Y, et als. Miocarditis aguda con disfunción cardiaca severa en la población pediátrica. Evolución y características diferenciales con respecto a la miocarditis del adulto. *Rev Esp Cardiol* 1995; **48**:660-665.

5 Aretz HT, Billingham ME, Edwards WD, et al. Myocarditis: a histopathologic definition and clasification. *Am J Cardiovasc Pathol* 1987; **1**:3.

6 Friedman RA, Kearney DL, Moak JP, Fenrich AL, Perry JC: Persistence of ventricular arrhytmia after resolution of occult myocarditis in children and young adults. *J Am Coll Cardiol* 1994, **24**:780-783.

7 Martin AB, Webber S, Fricker J, et al. Acute myocarditis. Rapid diagnosis by PCR in children. *Circulation* 1994; **90**:330-339.

8 Bonadio WA, Losek J. Infants with myocarditis presenting with se-

vere respiratory distress and shock. *Pediatr Emerg Care* 1987; **3**:110-113.

9 Mc Lain LG, Torres A, Fisher E, et al. Respiratory distress in an 11-month-old infant. *J Pediatr* 1990; **116**:148-152.

10 Singer JI, Isaacman DJ, Bell LM: The weezer that wasn`t. *Pediatr Emerg Care* 1992; **8**:107-109.

11 Aretz HT. Myocarditis: The Dallas criteria. *Hum Pathol* 1987; **18**:6.

12 William G, Palacios I, Yasuda T, et al. Antimiosin antibody cardiac imaging: its role in the diagnosis of myocarditis. *J Am Coll Cardiol* 1990; **16**:97-104.

13 Pinsky MR, Matuschak G, Itzkoff JM. Respiratory augmentation of left ventricular function during spontaneous ventilation in severe left ventricular failure by grunting. *Chest* 1984; **86**:267-269.

14 Gagliardi MG, Bevilacqua M, Squitieri C, Boldrini R, Parretti D, Marcelletti C. Dilated cardiomyopathy caused by acute myocarditis in pediatric patients: evolution of myocardial damage in a group of potential heart transplant candidates. *J Heart Lung Transplant* 1993; **12** (Supl):224-229.

15 Rezkalla SH, Raikar S, Kloner RA. Treatment of viral myocarditis with focus on captopril. *Am J Cardiol* 1996; **77**:634-637.

16 Drucker NA, Colan SD, Lewis AB, et al. Gamma-globulin treatment of acute myocarditis in the pediatric population. *Circulation* 1994;