Mª P. Sampere Villagrasa,
Mª P. Ventura Faci, J. Pérez González

An Esp Pediatr 1999;50:285-286.

Encefalopatía fetal secundaria a shock materno

Introducción

Episodios agudos de asfixia fetal pueden resultar en muerte del producto o en lesiones del sistema nervioso central, al igual que el daño originado en la encefalopatía hipóxico-isquémica perinatal. Diferentes desórdenes maternos placentarios o fetales ocurridos durante el embarazo, pueden ser los responsables de estas lesiones, con dependencia del tiempo de gestación y de la duración del episodio asfíctico.

Entre las causas maternas, destacan aquellas situaciones de hipoperfusión aguda de la cara placentaria de la gestante, inducida por estados de shock de la embarazada. La utilización de la ultrasonografía transfontanelar en el período neonatal inmediato, ha permitido atribuir los hallazgos ecográficos en el SNC a la asfixia fetal. La variedad de tipo de lesión morfológica, puede sugerirnos el lapso de tiempo transcurrido desde que actuó el agente. Describimos dos casos:

Caso Nº 1: recién nacido del sexo femenino, peso 2.400 g, Test de Apgar 7/9, parto vía vaginal a las 37 semanas de gestación. El embarazo cursó con normalidad hasta la semana 30, en que la madre sufre un accidente de tráfico con traumatismo pélvico y facial, así como hemorragia aguda, acompañada de colapso circulatorio (TA: 75/40), que precisó medidas de apoyo hemodinámico. A partir de ese momento, en las ecografías prenatales, se detecta una dilatación ventricular cerebral. La exploración al nacimiento, únicamente revela microcefalia y en la TAC cerebral se detecta dilatación biventricular, calcificaciones periventriculares y atrofia cerebral (Fig. 1). EEG: bajo voltaje generalizado, fondo de ojo y potenciales evocados auditivos troncoencefálicos (PEA): normales. Evolución: actualmente tiene cuatro años de edad, presenta tetraplejía espástica asimétrica izquierda con profunda deficiencia mental, más convulsiones y alteraciones visuales.

Caso Nº 2: la gestación transcurre normal hasta la 33,4 semanas en que la madre padece una intoxicación alimenticia aguda con deshidratación normotónica (TA: 70/40) requiriendo ingreso hospitalario para tratamiento fisiopatológico. Se produce el parto espontáneamente a las 35 semanas de gestación. Recién nacido varón, peso 2.500 g, test de Apgar 2/3. Exploración: grave afectación neurológica con convulsiones. La ecografía transfontanelar, TAC cerebral y Resonancia: evidencian dilatación tetraventricular grave, hemorragia intraventricular y parenquimatosa, de predominio izquierdo, atrofia cerebral y cerebelosa (Figs. 2, 3 y 4). EEG: aplanamiento masivo,

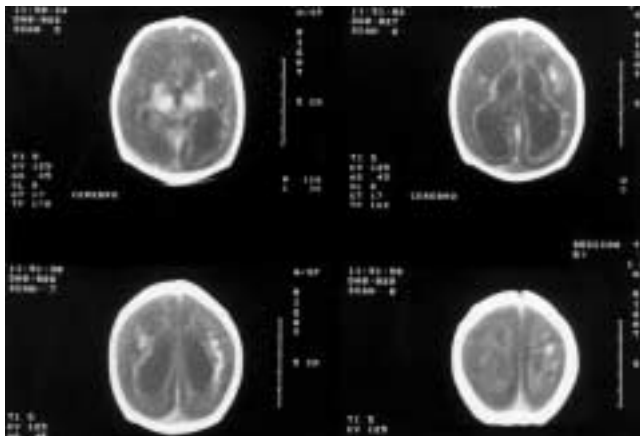

Figura 1. TAC: dilatación triventricular con calcificaciones periventriculares, en la observación Nº 1.

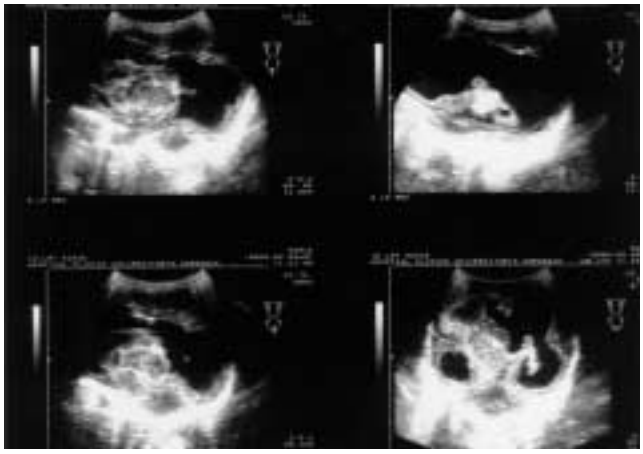

Figura 2. Ecografía transfontanelar en el momento de nacimiento de la observación Nº 2: hemorragia y dilatación tetraventricular. Hemorragia parenquimatosa izquierda.

Hospital Clínico Universitario. Departamento de Pediatría. Servicio de Recién Nacidos. Zaragoza.
Correspondencia: Mª P. Samper. Servicio de Recién Nacidos. Departamento de Pediatría. Hospital Clínico Universitario. Avda. San Juan Bosco, s/n.
50009 Zaragoza
Recibido: Abril 1998
Aceptado: Julio 1998

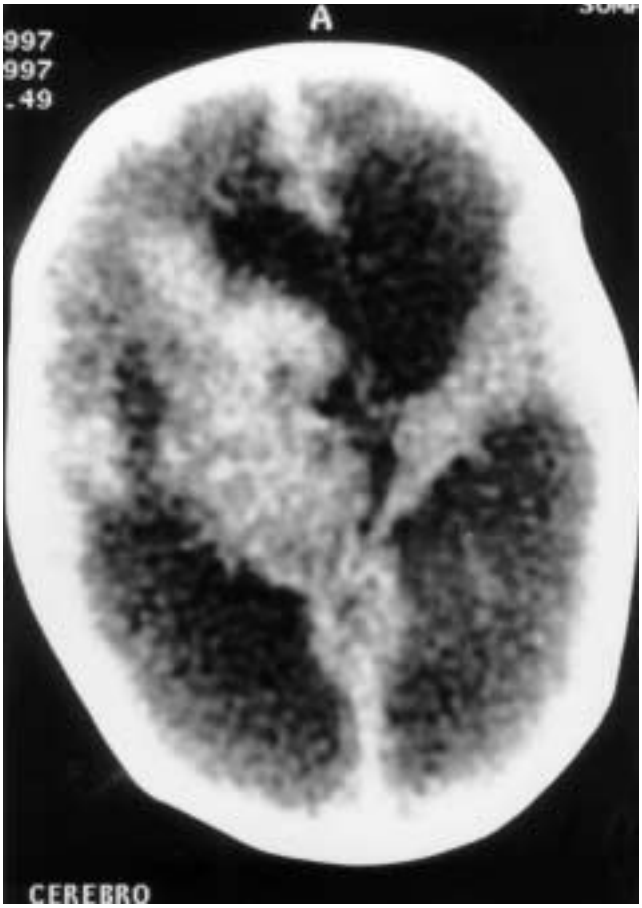

Figura 3. TAC de la observación Nº 2: evidenciando los hallazgos anteriormente descritos en la Fig. 2.

arreactivo. PEA: aumento de las latencias, fondo de ojo: normal. Evolución: de forma progresiva, presenta clínica y exploración compatible con hidrocefalia obstructiva, se procede a colocar una derivación ventrículo-peritoneal a los 14 días de vida. Actualmente tiene tres meses de edad y las convulsiones están controladas con fenobarbital.

Comentarios

Inicialmente, las lesiones cerebrales ocurridas en la vida fetal, pueden pasar desapercibidas, si no hay factores de riesgo, esto sucede hasta en el 50% de los casos[1]. En nuestras observaciones, el accidente fetal se detecta fácilmente por el severo colapso cardio-circulatorio materno y los importantes cambios objetivados, en la aplicación de ultrasonidos pre y postnatales según el caso.

Erasmus[2] y Luciano[3] han reportado dos casos de encefalopatía multiquística con evidente atrofia cerebral en la TAC, a las 4-6 semanas posteriores al insulto hipóxico materno.

Figura 4. Resonancia nuclear magnética de la observación Nº 2: hidrocefalia cuadriventricular. Múltiples lesiones hemáticas intraparenquimatosas. Atrofia del tronco cerebral, cerebelosa y cortical.

La frecuencia de los episodios de asfixia anteparto no se conoce bien, pero estudios recientes evidencian un aumento de incidencia[1,4]. Estos episodios ocurren en cualquier fase de gestación, pero el 75% inciden antes del parto. Otras etiologías maternas, causantes de disturbios circulatorios en el feto, han sido ampliamente referidas[2,5].

Estas observaciones confirman el hecho de que las lesiones hipóxico-isquémicas cerebrales, pueden ser similares a las descritas postnatalmente. El proceso ocurrió a diferentes edades gestacionales, por lo que las alteraciones morfo-funcionales en ambos niños, presentan diferente expresión clínica, predominando en el primero los fenómenos de necrosis y calcificación posterior y en el segundo la hemorragia y sus consecuencias.

Bibliografía

1 Low JA. The relationship of asphyxia in the mature fetus to long-term neurologic function. *Clin Obstet Gynecol* 1993; **36**:82-90.

2 Erasmus C, Blackwood W, Wilson J. Infantile multicystic encephalomalacia after maternal bee sting anaphylaxis during pregnancy. *Arch Dis Chid* 1982; **57**:785-787.

3 Luciano R, Zuppa AA, Maragliano G, Gallini F, Tortorolo G. Fetal encephalopathy after maternal anaphylaxis. *Biol Neonate* 1997; **71**:190-193.

4 Low JA, Simpson LL, Ramsey DA. The clinical diagnosis of asphyxia responsible for brain damage in the human fetus. *Am J Obstet Gynecol* 1992; **167**:11-15.

5 Rorke LB, Zimmerman RA. Prematurity, postmaturity and destructive lesions in utero. *AJNR* 1992; **13**:517-536.