

P. Sáenz González, A. Gutiérrez Laso,  
I. Izquierdo Macián, F. Morcillo Sopena

*An Esp Pediatr* 1998;49:643-644.

### Introducción

La monitorización no invasiva de la oxigenación por pulsioximetría, ha facilitado el control de los recién nacidos en las Unidades de Neonatología y ha tenido un auge importante en los últimos años por sus prestaciones y su sencillez. Su funcionamiento está basado en la cuantificación del porcentaje de O<sub>2</sub> de la hemoglobina arterial por espectrofotometría<sup>(1)</sup>. Sus principales ventajas son la rapidez de determinación, mínima necesidad de calibración, simplicidad de uso y fiabilidad<sup>(2)</sup>. Esta última se puede ver afectada por los edemas dérmicos o la mala perfusión periférica, así como por la luz externa<sup>(2)</sup>.

Pese a su aparente inocuidad, se han descrito casos aislados de quemaduras relacionadas con el sensor<sup>(3-5)</sup>. Describimos dos casos de quemaduras relacionadas con su uso en dos recién nacidos prematuros.

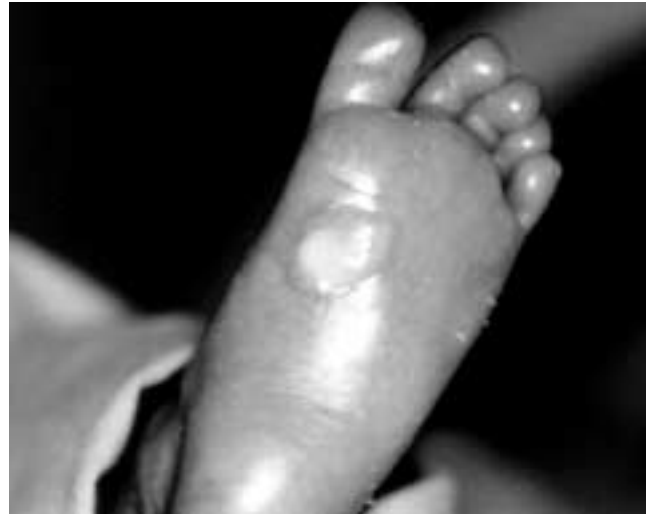### Casos clínicos

**Caso 1.** - Recién nacido pretérmino de 26 semanas, trasladado a nuestro centro a los 37 días de vida con un peso de 1.505 g, para la colocación de una válvula de derivación ventrículo-peritoneal, por una hidrocefalia secundaria a una hemorragia peri-intra ventricular de grado IV bilateral. A su ingreso la exploración es compatible con su edad gestacional postnatal y patología de base, asociando unos edemas moderados de predominio en miembros inferiores. Durante la hora que dura la intervención, se monitoriza la saturación de O<sub>2</sub> por pulsioximetría en el pie derecho. Al volver a la sala observamos una quemadura circular de segundo grado con una ampolla de 0,5 cm, en la zona de aplicación de la luz del sensor (Fig. 1). La pérdida del sensor utilizado, no permitió lamentablemente estudiar a posteriori su correcto funcionamiento.

**Caso 2.** - Recién nacida prematura de 32 semanas y 1.000g de peso, ingresada al nacimiento en nuestra Unidad por distrés respiratorio, se monitoriza la saturación de oxígeno mediante pulsioximetría, cambiando la localización del sensor cada seis horas según nuestro protocolo. A las 48 horas de vida, se descubre una quemadura circular de 0,5 cm en el pie izquierdo, donde se localizaba el sensor del pulsioxímetro.

Identificado el sensor, un servicio técnico independiente de

## Quemaduras dérmicas en dos recién nacidos prematuros relacionadas con la pulsioximetría



**Figura 1.** Lesión ampollosa de 0,5cm en la planta del pie.

la casa suministradora realizó un estudio ciego, junto con otros cuatro sensores aparentemente sin problemas. Las mediciones se realizaron dentro de una incubadora a 33°C, mediante una sonda de temperatura Modelo Stow Away Data Loggers Miniatura Avanzados. Se programó el sensor para adquirir datos de forma continua, almacenando el valor promedio de todos ellos en periodos de 10 minutos. Las mediciones se tomaron a lo largo de 72 horas, cambiando de sensor cada 6 horas. Ningún registro demostró malfunción. Dado que el monitor y el cable han seguido utilizándose sin problemas en otros niños, no pensamos que el fallo radicase en ellos.

### Discusión

En la literatura, se encuentran casos aislados similares, relacionados con diversas marcas de pulsioxímetros; por incompatibilidad entre sensores de las distintas casas comerciales, sobrecalentamiento del sensor por problemas del cable (cortocircuitos compensados por excesos de corriente) o del propio sensor<sup>(5)</sup>. Su uso asociado a determinadas técnicas como la resonancia magnética nuclear (posibilidad de corrientes eléctricas inducidas) o terapia fotodinámica también se ha relacionado con quemaduras<sup>(6,7)</sup>.

En otros casos, no se demuestran alteraciones del aparato<sup>(4)</sup>, por lo que se piensa en una excesiva presión, falta de aireación dérmica o especial sensibilidad del paciente.

Unidad de Cuidados Intensivos Neonatales. Servicio Neonatología.  
Hospital Universitario La Fe. Valencia.  
Correspondencia: Pilar Sáenz González. Franco Torno, 17 - 17.  
46007 Valencia.

Nosotros pensamos que la excesiva finura y sensibilidad de la dermis de los niños prematuros, la presencia de edemas y una excesiva presión del sensor, podrían explicar las lesiones referidas.

Como resumen de nuestra propia experiencia y la recogida en la literatura, insistimos en la importancia de una estrecha vigilancia, incluso con el uso de técnicas aparentemente tan inocuas como la pulsioximetría, que tan eficazmente contribuye en el manejo de estos niños.

## Bibliografía

1 Carbajal R: L'oxymétrie de pouls en pédiatrie. *Arch Pédiatr* 1996; **3**:1129-1135.

2 Moyle JTB: Uses and abuses of pulse oximetry. *Arch Dis child* 1996; **74**:77-80.

3 Miyasaka K, Ohata J: Burn, erosion, and "sun" tan with the use of pulse oximetry in infants. *Anesthesiology* 1987; **67**:1009-1012.

4 Sobel DB: Burning of a neonate due to a pulse oximeter: arterial saturation monitoring. *Pediatrics* 1992; **89**:154-155.

5 Sloan TB: Finger injury by an oxygen saturation monitor probe. *Anesthesiology* 1988; **68**:936-938.

6 Bashein G, Syrový G: Burn associated with pulse oximetry during magnetic resonance imaging. *Anesthesiology* 1991; **75**:382-383.

7 Farber EN, McNeely J, Rosner D: Skin burn associated with pulse oximetry during perioperative photodynamic therapy. *Anesthesiology* 1996; **84**:983-985.

X. Bringué Espuny, E. Solé Mir, S. Prado Muñoz, J. Vidal Bota, M. Vega Romero, P. Martínez Ubieto

*An Esp Pediatr* 1998;49:644-645.

### Sr. Director:

El lupus eritematoso neonatal (LEN) fue descrito inicialmente por McCuistion y Schoch en 1954<sup>(1)</sup>, desde entonces han aparecido numerosas comunicaciones de pacientes afectados. Clínicamente presenta en la mayor parte de casos asociación de lupus discoide cutáneo y bloqueo cardíaco congénito<sup>(2,3)</sup>. En la literatura no se describen otro tipo de arritmias secundarias a la cardiopatía lúpica en el recién nacido.

Aportamos el caso de un paciente que presentó repetidas salvas de extrasístoles ventriculares, junto con anticuerpos anti-Ro (+) y que creemos puede corresponder a una forma atípica de afectación cardíaca en el LEN.

Se trata de un recién nacido, mujer, de 8 horas de vida. Hija de padres jóvenes, sin patología conocida ni consanguinidad. Fruto de tercera gestación, bien controlada, de 38 semanas de duración y curso sin incidencias. El parto fue espontáneo, eutócico, líquido amniótico normal. Apgar 9-10. Durante el expul-

## Extrasístoles ventriculares como forma de presentación de lupus neonatal

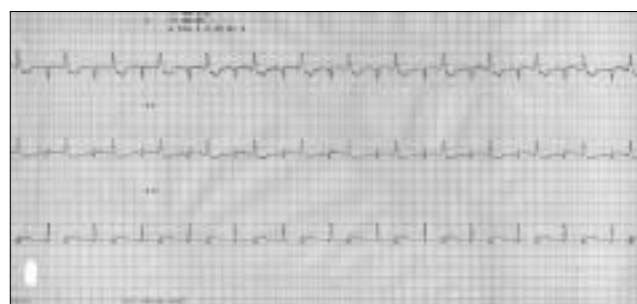


Figura 1. ECG: Extrasístoles ventriculares en salvas de bigeminismo.

sivo se detectó ritmo cardíaco anómalo.

Exploración física: P: 3.070 g, T: 48,5 cm, PC: 33 cm. Se aprecia arritmia completa con frecuencia cardíaca de 150 latidos por minuto, sin soplos ni repercusión hemodinámica. El resto de la exploración física resultó normal.

El estudio realizado: radiografía de tórax, hemograma, gasonometría, bioquímica, hemostasia, serología TORCH + lúes y ecografía cerebral resultaron normales.

En el ECG se aprecian extrasístoles ventriculares múltiples,

Hospital Universitari Arnau de Vilanova. Servicio de Pediatría. Lleida.  
Correspondencia: Xavier Bringué Espuny. Servicio de Pediatría.  
Hospital Universitari Arnau de Vilanova.  
Avinguda Alcalde Rovira Roure, nº 80. 25198 Lleida