

A. Soriano Arandes, S. Ruiz García-Diego,
F.J. Cambra Lasasosa, C. García Peláez,
A. Palomeque Rico, J.M. Martín Rodrigo

An Esp Pediatr 1998;48:315-317.

Introducción

La sinusitis es una enfermedad frecuente en la infancia, principalmente en adolescentes. La anatomía de los senos paranasales en la edad pediátrica constituye una vía de acceso fácil a la cavidad orbitaria e intracraneal. La necrosis originada por la infección sinusal, junto a las características anatómicas (líneas de sutura abiertas, dehiscencias óseas, vasos emisarios y falta de válvulas venosas) propias de la edad, contribuirán a la extensión de la misma en forma de empiema subdural.

Existen una serie de factores predisponentes que favorecen la aparición de complicaciones intracraneales a partir de una sinusitis, los cuales inciden claramente en el adolescente: práctica de la natación, submarinismo, inhalación de drogas y tratamiento antimicrobiano erróneo del foco inicial.

El retraso en el diagnóstico de empiema subdural secundario a una sinusitis se debe frecuentemente a la existencia de una sintomatología poco específica. La discordancia entre la gravedad de la infección y la pobreza de los síntomas no es rara. Se ha de sospechar su existencia ante todo paciente diagnosticado de un proceso sinusal que sigue una evolución tórpida. El diagnóstico por la imagen (TC y RM) facilita el diagnóstico precoz, aunque en ocasiones no pueden detectarse alteraciones en las primeras horas de la enfermedad.

La observación de tres casos de empiema subdural en los últimos 12 meses en nuestro Hospital, justifica la revisión de esta patología para evaluar la conducta a tomar en estos pacientes.

Casos clínicos

Caso 1

Niño de 16 años y 3 meses de edad remitido desde otro centro por fiebre alta, malestar general, cefalea y vómitos de 48 horas de evolución. Previamente había presentado cuadro infeccioso de vías respiratorias altas y recibía tratamiento con eritromicina. A la exploración física destacan somnolencia, postración y una discreta rigidez de nuca. La analítica sanguínea demuestra leucocitosis de 25.800/mm³ y PCR de 206,5 mg/L. Ante la sospecha de infección del SNC se practica punción lumbar

Unidad Integrada Hospital Clínic-Hospital Sant Joan de Déu. Servicio de Pediatría. Universidad de Barcelona (Prof. R. Jiménez). Barcelona.

Correspondencia: Antonio Soriano Arandes. Passeig Sant Joan de Déu, 2. 08950 Esplugues de Llobregat (Barcelona).

Recibido: Julio 1997

Aceptado: Diciembre 1997

Empiema subdural: Complicación de sinusitis. A propósito de tres casos

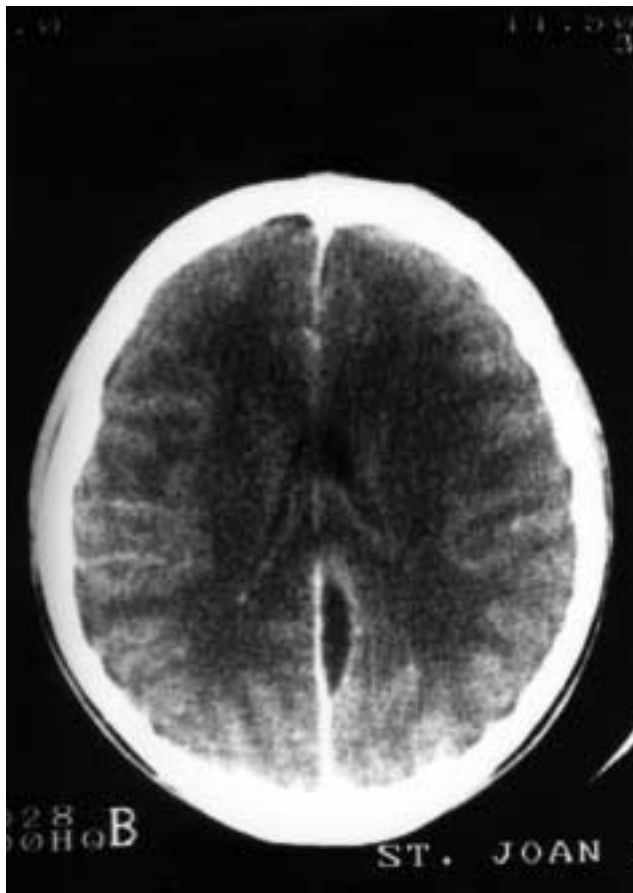


Figura 1. TC craneal a las 48 horas del ingreso observándose un empiema subdural interhemisférico y un neumocéfalo frontal asociado.

hallándose en el LCR 10 leucocitos/mm³ siendo la bioquímica del mismo normal. En la TC craneal se demuestra la existencia de una reacción meníngea con neumocéfalo y absceso retro-orbitario izquierdo. Se inicia tratamiento con cefotaxima (200 mg/kg/día), metronidazol (30 mg/kg/día) y vancomicina (40 mg/kg/día). A las 48 horas se observa un empeoramiento del estado general y afasia. Se repite la TC observándose un empiema subdural interhemisférico y un neumocéfalo frontal izquierdo (Fig. 1). Se evidencia progresiva hemiparesia derecha. A los 5 días del ingreso se realiza etmoidectomía endonasal izquierda que permite el drenaje de abundante material purulen-

Tabla I Datos clínicos

Edad	Sexo	Síntomas	Localización	Microbiología	Antibiótico	Cirugía	Secuelas
16 a.	Masculino	Fiebre Malestar general Cefalea Vómitos	Línea media	Estéril	Cefotaxima Metronidazol Vancomicina	Drenaje	Ninguna
14 a.	Femenino	Fiebre Cefalea Dolor ocular Edema palpebral Rinorrea	Línea media	<i>S. milleri</i>	Imipenem Cloxacilina	Drenaje	Ninguna
11 a.	Masculino	Cefalea Fiebre Edema periorbitario	Línea media	<i>S. milleri</i>	Cefotaxima Metronidazol Vancomicina	Drenaje	Ninguna

to, cuyo cultivo es negativo. Ante la persistencia del empiema interhemisférico (Fig. 2) se realiza su evacuación a los 19 días del ingreso. Se practica TC craneal previa al alta con resultado normal. No presenta secuelas actualmente (Tabla I).

Caso 2

Niña de 14 años de edad que consulta por fiebre, rinorrea, cefalea frontal y dolor ocular de 4 días de evolución. Diagnosticada de sinusitis maxilar y frontal por radiología, recibe tratamiento con amoxicilina-clavulánico. A los 24 días desarrolla rinorrea purulenta, eritema periorbitario y edema palpebral bilateral apareciendo una tumoración frontoparietal blanda y dolorosa. La radiografía de cráneo demuestra pérdida de sustancia ósea en seno frontal y área frontoparietal derecha y la TC craneal una pansinusitis derecha, osteomielitis frontal derecha y un absceso subdural en línea media con afectación también de región frontal derecha. Se realiza punción de la tumoración frontal aislándose un *Streptococcus milleri* en el cultivo del pus. Se inicia tratamiento con imipenem (50 mg/kg/día) y cloxacilina (100 mg/kg/día). A las 48 horas del ingreso se procede al desbridamiento de ambas colecciones subdurales, frontal y de línea media. Sigue buena evolución clínica con TC de control normal y sin secuelas actualmente (Tabla I).

Caso 3

Niño de 11 años de edad que consulta por cefalea de predominio retroorbitario derecho de 8 días de evolución, que se asocia a fiebre alta de 40 °C y edema periorbitario con ptosis del ojo derecho en las últimas 48 horas. Recibió tratamiento con amoxicilina-clavulánico desde el inicio del cuadro tras realizarse diagnóstico radiográfico de sinusitis. Motilidad ocular conservada. Leucocitosis de 17.300/mm³ y PCR de 176 mg/L. Se trata con cefotaxima (100 mg/kg/día/e.v.). TC craneal: pansinusitis etmoido-maxilar con una celulitis preseptal derecha. A las 72 horas del ingreso el paciente refiere parestesias y disminución de la fuerza muscular en la extremidad izquierda. TC cra-

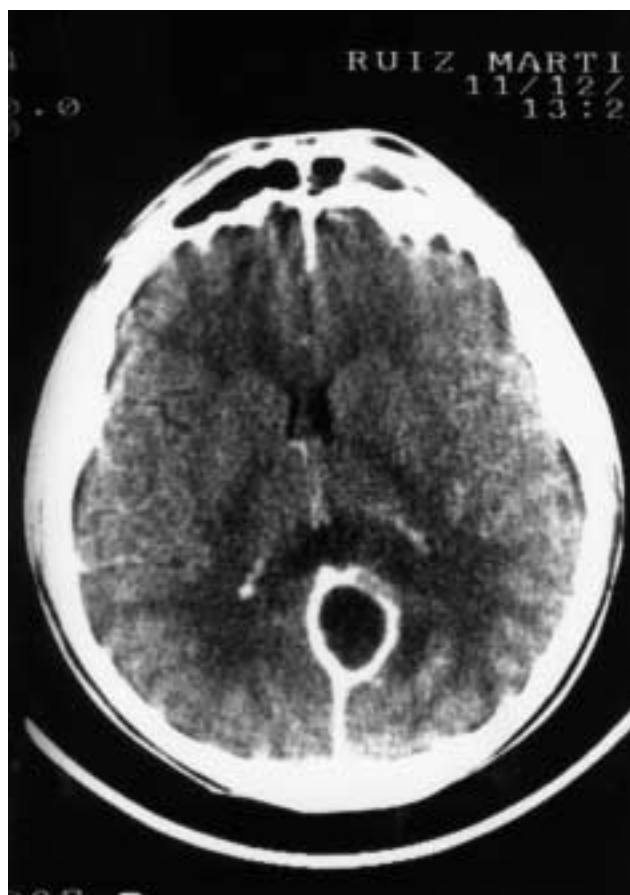


Figura 2. TC craneal con contraste que muestra la imagen del empiema tras 19 días de tratamiento antibiótico endovenoso.

neal con presencia de empiema subdural interhemisférico. Se inicia tratamiento con cefotaxima (200 mg/kg/día/e.v.), vancomicina (40 mg/kg/día/e.v.) y metronidazol (30 mg/kg/día/e.v.). A la semana del ingreso, ante la tórpida evolución del cuadro,

se realiza drenaje quirúrgico (etmoidectomía, antróstomía y craneotomía frontal derecha). Cultivo del material purulento sinusal positivo a *Streptococcus milleri*. Se completan 8 semanas de tratamiento antibiótico endovenoso. EEG normal y TC craneales de control normales. Sin secuelas neurológicas en la actualidad (Tabla I).

Discusión

La sinusitis, como foco primario para el desarrollo del empiema subdural, se identifica en más del 50% de casos^(1,2). Todos los casos de empiema subdural diagnosticados en nuestro Centro en el último año se habían desarrollado a partir de una sinusitis. En una revisión de 219 pacientes que presentaron complicaciones intracraneales a partir de una sinusitis, 127 fueron diagnosticados de empiema subdural⁽²⁾, hecho que remarca la importancia de su incidencia.

Existe mayor frecuencia de presentación en el sexo masculino (2:1), tal como se describe en la mayoría de las series publicadas^(1,3-5). La edad de los pacientes comprende el período adolescente, de 11 a 16 años, en el que se ha descrito mayor incidencia de complicaciones intracraneales a partir de sinusitis^(1,3-6).

Fiebre alta y cefalea son los síntomas predominantes, presentándose en todos los casos expuestos, como se ha descrito también en la bibliografía⁽¹⁻⁷⁾. Otros síntomas son: vómitos, rinorrea (aunque puede faltar en algunos casos⁽⁶⁾), afectación del estado general y edema palpebral.

Cabe destacar que los tres pacientes seguían tratamiento antibiótico con amoxicilina-clavulánico o eritromicina antes de desarrollarse el empiema subdural. Todos los casos cursaron con leucocitosis importante y valores de PCR superiores a 150 mg/L. La TC craneal no fue resolutoria en las primeras 24 horas en dos de los casos, y en muchas ocasiones es preciso repetirla, corroborándose este hecho frecuentemente en la literatura⁽³⁾.

Se aisló el germen *Streptococcus milleri*⁽⁷⁾ en dos de los casos, siendo el cultivo del tercer paciente estéril, aunque había recibido durante 5 días tratamiento antibiótico endovenoso antes del drenaje quirúrgico del seno afectado. En alguna serie hasta el 25% de los cultivos son negativos⁽⁸⁾.

La punción lumbar es de escasa utilidad, como refieren la mayoría de series⁽⁸⁾, y no está indicada en el diagnóstico de las complicaciones intracraneales de la sinusitis.

En todas las series se realiza el tratamiento con antibióticos de amplio espectro durante un período de 5 a 8 semanas^(6,8,9), al igual que nuestros pacientes. Casi todos preconizan el tratamiento quirúrgico, mediante el drenaje de la colección purulenta, para conseguir la resolución completa del cuadro^(2,4,6,10).

Se debe remarcar la frecuente asociación de complicaciones intracraneales en adolescentes con sinusitis, lo que obliga a realizar un diagnóstico precoz y a una intervención terapéutica agresiva para mejorar el pronóstico⁽¹⁾. Es importante realizar drenaje precoz del seno afecto al detectar complicaciones intracraneales⁽²⁾, lo que permitirá drenar el foco primario y obtener muestra para cultivo. Si no se obtiene una rápida mejoría clínica y radiológica, es conveniente el drenaje del empiema intracraneal, como se ha realizado en nuestros pacientes y como se refiere en la mayoría de series^(1,3,6,10).

El factor pronóstico más importante es el nivel de conciencia en el momento del diagnóstico^(1,3,5). Dos de los tres pacientes desarrollaron una focalidad neurológica durante su evolución clínica, pero ninguno de ellos presentó alteración del nivel de conciencia al inicio. Actualmente no presentan ningún tipo de secuelas.

La tasa de mortalidad sigue siendo alta, como publican la mayoría de series⁽²⁾, por lo que es importante el diagnóstico precoz, el tratamiento endovenoso y el drenaje quirúrgico ante la no mejoría inmediata del cuadro.

Bibliografía

- 1 Reeves Dill S, Glenn Cobbs C, McDonald CK. Subdural Empyema: Analysis of 32 cases and review. *Clin Infect Dis* 1995; **20**:372-386.
- 2 Singh B, Van Dellen J, Ramjetan S, Maharaj TJ. Sinogenic intracranial complications. *J Laryngol Otol* 1995; **109**:945-950.
- 3 Ouahes O, Kalamarides M, Redondo A, Berthelot JL, Bouali I, Rey A. Empyèmes Sous-Duraux. A propos de 17 cas. *Neurochirurgie* 1995; **41**:319-323.
- 4 Rosenfeld EA, Rowley AH. Infectious intracranial complications of sinusitis, other than meningitis, in children: 12-year review. *Clin Infect Dis* 1994; **18**:750-754.
- 5 Peter JC, Bok AP. Rhinogenic subdural empyema in older children and teenagers. *S Afr Med J* 1994; **84**:847-849.
- 6 Rosenfeld EA, Rowley AH. Infectious intracranial complications of sinusitis, other than meningitis, in children: 12-year review. *Clin Infect Dis* 1994; **18**:750-754.
- 7 Skelton R. Sinusitis-induced subdural empyema. *Arch Dis Child* 1992; **67**:1478-1480.
- 8 Ubeda Sansano MI, Estany Capell M, Escribano Montaner A, Martínez Costa C, Hernández Marco R. Absceso cerebral en la infancia. Presentación de cinco casos. *An Esp Pediatr* 1996; **45**:177-180.
- 9 Molina Jiménez FJ, Foguet Vidal A, Pérez Alvarez F, Castillo Salinas F, Macià Martí J. Tratamiento conservador del absceso cerebral en pediatría: a propósito de dos casos. *An Esp Pediatr* 1993; **39**:539-541.
- 10 Johnson DL, Markle BM, Wiedermann BL, Hanahan L. Treatment of intracranial abscesses associated with sinusitis in children and adolescents. *J Pediatr* 1988; **113**:15-23.