

Zaragoza, 22 de Febrero de 1997

*An Esp Pediatr 1997;47:212-227.*

#### PONENCIA

Síndrome de Williams, del fenotipo al genotipo

**L.A. Pérez Jurado**

*Unidad de Genética Médica. Hospital Niño Jesús. Dep. de Bioquímica. Facultad de Medicina. Universidad Autónoma de Madrid*

La revolución biotecnológica de las últimas dos décadas y el impulso del Proyecto del Genoma Humano ha llevado en los últimos años a un avance espectacular en el conocimiento sobre las bases moleculares de patología genética humana, lo que incluye el entendimiento de numerosos cuadros sindrómicos asociados a un fenotipo complejo. Muchos de estos síndromes multisistémicos se deben a anomalías cromosómicas submicroscópicas que producen afectación de varios genes, cada uno de los cuales contribuye de manera independiente y aditiva a los diferentes aspectos del fenotipo. La mayoría de los llamados síndromes de genes contiguos son causados por deleciones heterocigotas de tamaño variable en uno de una pareja de cromosomas homólogos. Si la alteración ocurre en un cromosoma autosómico, la hemiciogidad resultante en la región puede condicionar patología por alguno de los tres mecanismos siguientes: 1- la deleción puede descubrir una mutación recesiva en el otro alelo; 2- la deleción puede afectar a genes sometidos a impronta gamética, que normalmente se expresan sólo desde uno de los alelos dependiendo de su origen parental; y 3- la reducción a la mitad de dosis de algunos genes puede causar directamente cambios fenotípicos por haploinsuficiencia. El síndrome de Williams (SW) es uno de estos cuadros multisistémicos causado por una deleción de genes contiguos en la región cromosómica 7q11.23. El mecanismo patogénico fundamental en el SW parece ser la haploinsuficiencia génica, si bien no está descartada la posible contribución de alguno de los otros dos mecanismos a la variabilidad en la expresión del cuadro. Este manuscrito presenta una revisión clínica sobre el SW, así como una actualización de los avances recientes que han contribuido al mejor entendimiento de las causas y mecanismos de esta patología, así como sus implicaciones para el cuidado de los enfermos.

#### Definición, historia y epidemiología

El SW es un trastorno del desarrollo caracterizado por la tetrada de rasgos faciales característicos, retraso mental con determinado perfil cognitivo y de personalidad, estenosis aórtica supraválvular e hipercalcemia transitoria en la infancia. Fue inicialmente descrito en 1952 por Fanconi en relación a una supuesta epidemia de hipercalcemia en

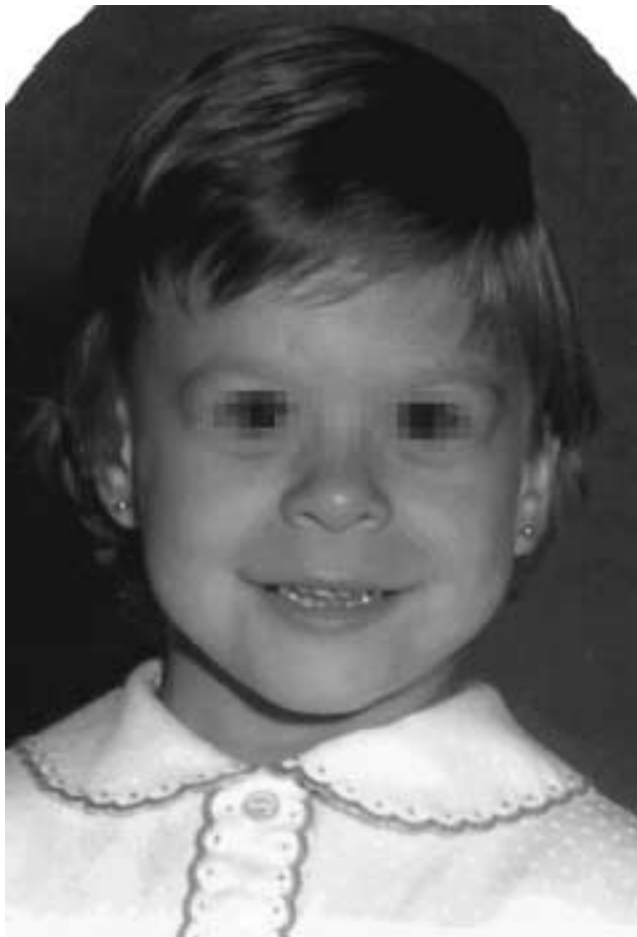## V Reunión de la Sección de Genética Clínica y Dismorfología

la infacia posiblemente asociada a dosis excesivas de vitamina D que se daba como profilaxis del raquitismo<sup>(1)</sup>. De entre los lactantes con hipercalcemia, un porcentaje presentaba rasgos faciales comunes definidos como la "cara de duende" así como un retraso en el desarrollo y un soplo cardíaco. La asociación de este conjunto de alteraciones como una entidad independiente con una supuesta causa común fue publicada por Williams en 1961<sup>(2)</sup> y Beuren en 1962<sup>(3)</sup>, y de ahí deriva su nombre de síndrome de Williams o de Williams-Beuren.

El SW ocurre con una incidencia aproximada de 1 cada 20.000 recién nacidos y se da con igual frecuencia en varones y mujeres<sup>(4,5)</sup>. Se presenta clínicamente ya desde periodo neonatal o infancia. El 99% de los casos son esporádicos, con varios casos de concordancia en gemelos monocigóticos y discordancia en gemelos dicigóticos, lo que sugiere una etiopatogenia genética<sup>(5)</sup>. Además se han documentado varias familias en las que existe una transmisión vertical con un modo de herencia autosómico dominante<sup>(6,7)</sup>.

#### Características clínicas<sup>(8-11)</sup>

**1. Manifestaciones neurológicas y de comportamiento.** Los individuos con SW presentan un retraso en el desarrollo de las habilidades motoras afectando al equilibrio, fuerza y coordinación. Tienen un ligero retraso en la aparición del lenguaje receptivo y expresivo, si bien desarrollan posteriormente un lenguaje rico en modismos no habituales y suelen ser bastante locuaces. En su patrón de conducta destaca la hiperactividad, inseguridad emocional, ansiedad frecuente, distractibilidad y escasa atención. Durante la lactancia suelen ser bastante irritables con llanto frecuente. Posteriormente, su personalidad es, sin embargo, muy amigable, desinhibida, entusiasta y gregaria. Debido a su locuacidad y desinhibición en situaciones grupo, su comportamiento se ha denominado como de "fiesta de cóctel". Globalmente presentan un retraso mental ligero o moderado, con un cociente de inteligencia (CI) medio de 60-65 (rango 30-106). Funcionan mejor en lectura que en matemáticas y tienen una buena memoria visual y auditiva. Es muy estereotípico el problema cognitivo de construcción visual-motora; son incapaces de reconocer objetos como algo integrado por diferentes partes y, por tanto, de reconstruir el objeto desde sus partes<sup>(12)</sup>. El perfil cognitivo típico del SW se puede evaluar mediante la administración del test de la escala de habilidad diferencial (DAS)<sup>(13,14)</sup>. En niños menores de 30 meses se puede usar la escala de desarrollo infantil de Bayley<sup>(14,15)</sup>. Se ha empleado el término de asimetría mental para definir mejor el problema de los individuos con SW, en el sentido de que presentan déficits en algunas áreas de conocimiento específicas, mientras que otras facetas están preservadas, o incluso más desarrolladas.



**Figura 1.** Fotografía de una niña de de 3 años con SW donde resaltan los rasgos faciales.

Más del 85% de los individuos con SW presentan hiperacusia, una excesiva sensibilidad que incluso puede ser dolorosa para sonidos altos o agudos. Esto parece asociarse a un gran sentido musical y una gran capacidad para aprender e interpretar música.

Se han descrito algunos casos que asocian una anomalía de Arnold-Chiari tipo I, la cual puede llegar a causar síntomas de compresión bulbar. Es posible que exista una predisposición a dicha anomalía en el SW debido a la desproporción entre el tamaño del cerebelo, que está conservado, y el de la base del cráneo, que puede estar disminuido.

**2. Los rasgos faciales** típicos que conforman la mal llamada “cara de duende” pueden no ser evidentes hasta los 2 ó 3 años de vida. Tienen la frente estrecha, un aumento del tejido periorbitario, la nariz corta y antevertida, el filtro largo y liso, las mejillas protruídas con región malar poco desarrollada, la mandíbula pequeña, los labios gruesos, y es casi constante el malalineamiento y maloclusión dental.

**3. Manifestaciones cardiovasculares.** El 75% de los casos presentan anomalías vasculares significativas, fundamentalmente una estenosis aórtica supravalvular (EASV) y/o una estenosis pulmonar. Puede haber estenosis de la arteria renal y de otras arterias condicionando incluso accidentes isquémicos vasculares<sup>(16)</sup>. También se han descrito defectos en el tabique interauricular o interventricular, la hipoplasia aórtica y la coartación de la aorta abdominal. Menos de un tercio de los pacientes que presentan EASV llegan a requerir cirugía correctora. Se

**Tabla I** Criterios para el diagnóstico clínico del síndrome de Williams

<b>Diagnóstico de SW:</b>	< 24m	3 criterios mayores o 2 criterios mayores y 2 criterios menores
	> 24m	4 criterios mayores o 3 criterios mayores y 2 criterios menores

#### **Criterios mayores**

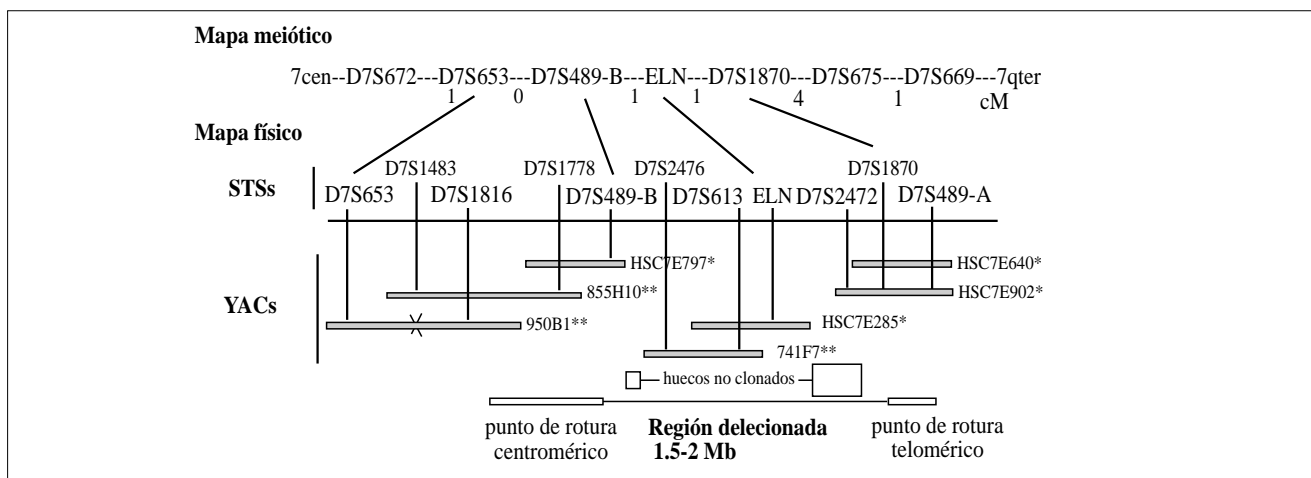
- 1. Características faciales típicas:** Presencia de cuatro o más de las siguientes: bolsas periorbitarias, hipoplasia malar, estrechamiento bitemporal, boca amplia, labios prominentes, maloclusión dentaria, nariz corta con punta bulbosa, patrón estrellado del iris.
- 2. Cardiovascular:** Presencia de una o más de las siguientes: estenosis aórtica supravalvular, estenosis pulmonar, estenosis de algún otro gran vaso arterial.
- 3. Retraso mental:** CI igual o menor de 80 con un patrón característico que incluye una pobre integración visual.
- 4. Perfil de personalidad:** Presencia de dos o más de las siguientes: lenguaje hiperverbal, personalidad extrovertida y muy sociable, hiperactividad y ansiedad excesiva.
- 5. Hipercalcemia:** Documentación en algún momento de calcio elevado en suero o del cociente calcio/creatinina en orina.

#### **Criterios menores**

- 1. Hipertensión arterial.**
- Uno o más de los siguientes **defectos de tejido conectivo:** hernia inguinal, hernia umbilical, diverticulosis de colon o vejiga, prolapso rectal, cifosis o escoliosis.
- 3. Voz ronca.**
- 4. Hiperacusia.**
- 5. Nefrocalcinosis.**
- Presencia de 3 o más de los siguientes **rasgos faciales:** epicanto, estrabismo, orificios nasales antevertidos, sinofridia, disminución del pliegue de cupido en el labio superior y cualquier rasgo facial enunciado más arriba siempre que no satisfaga el total para ser un criterio mayor.
- 7. Hábito:** tronco alargado con brazos cortos y/o hombros caídos y cuello alargado.
- 8. Historia** de dos o más de los siguientes: dificultades alimentarias y/o irritabilidad de lactante, reflujo gastroesofágico, constipación.

ha establecido un índice pronóstico si se realiza la exploración ecocardiográfica durante la etapa de lactante según el valor del gradiente de presión aórtica<sup>(17)</sup>; por debajo de 20mm de Hg no suele haber empeoramiento en un seguimiento de muchos años, mientras que por encima de esa cifra es probable que la lesión se agrave con el tiempo. Es muy frecuente la hipertensión arterial, sobre todo cuando llegan a la edad adulta.

**4. Manifestaciones endocrino-metabólicas.** Existe con frecuencia un retraso de crecimiento que es de origen prenatal y se manifiesta con peso y talla baja en el momento del nacimiento. La curva de crecimiento suele ir paralela a los percentiles inferiores y la talla final media es de unos 10-15 cm por debajo de la talla diana<sup>(18)</sup>. El desarrollo sexual es normal en ambos sexos y pueden ser fértiles. La hipercalcemia, que definió inicialmente el cuadro, ocurre en un porcentaje bajo de casos y de manera transitoria durante la infancia. Su incidencia exacta se desconoce dado que en muchos casos no se llega a documentar si no se realiza analítica durante el periodo crítico. No obstante, una cierta anomalía metabólica consistente en una disminución en el aclaramiento de calcio tras una sobrecarga de calcio exógeno parece persistir en casi todos los individuos<sup>(19)</sup>.



**Figura 2.** Mapa físico y genético de la región deleciónada. Arriba se aprecia el mapa genético con el orden de loci determinado por ligamiento genético. La distancia genética en centimorgans se muestra entre los marcadores. En la parte de abajo se ha colocado un mapa parcial de clones genómicos (cromosomas artificiales de levadura - YACs) que abarcan los puntos de rotura cromosómica con dos huecos todavía sin clonar, con los correspondientes STSs (secuencias únicas determinadas por PCR). El intervalo crítico deleciónado y la localización de los puntos de rotura cromosómica se muestra debajo.

\* YACs procedentes de una genoteca específica del cromosoma 7. \*\* YACs de la genoteca del CEPH.

**5. Manifestaciones músculo-esqueléticas.** Es frecuente la laxitud en las articulaciones inicialmente, aunque muchos casos desarrollan contracturas posteriormente. Aparecen alteraciones de la columna, fundamentalmente escoliosis y/o cifosis, probablemente secundarias a la laxitud articular y el bajo tono muscular, y presentan clinodactilia del quinto dedo y hallux valgus. En un 5-15% de los casos hay una sinostosis radio-cubital que se manifiesta con una limitación a la pronosupinación del codo. La discreta hipotonía muscular generalizada puede ser debida a una verdadera miopatía, la cual se ha documentado por biopsia muscular en algunos casos<sup>(20)</sup>.

**6. Manifestaciones gastrointestinales.** En los primeros meses de vida aparecen casi siempre problemas de alimentación y son frecuentes los cólicos de lactante y el reflujo gastroesofágico. Muchos individuos desarrollan estreñimiento que puede ser un problema crónico y llegar a causar diverticulosis en el colon e incluso prolapso rectal<sup>(21)</sup>. Casi la mitad de los casos presentan hernias inguinales y/o umbilicales.

**7. Manifestaciones genitourinarias.** Una manifestación muy frecuente es la alteración de la función vesical que condiciona problemas de incontinencia, urgencia y enuresis. Como complicación pueden aparecer divertículos en la vejiga. Otras complicaciones nefrológicas pueden ocurrir secundarias a la hipercalcemia -nefrocalcinosis-, o la estenosis de la arteria renal, -HTA renovascular. También se han descrito anomalías morfológicas del desarrollo renal<sup>(22)</sup>.

**8. Manifestaciones oftalmológicas.** El estrabismo es la anomalía ocular más frecuente y puede requerir corrección quirúrgica en algunos casos. Presentan además epicantero, aparente hipertelorismo y un iris con un patrón estrellado. Son frecuentes los defectos de refracción, tanto la hipermetropía como la miopía.

**9. Manifestaciones cutáneas.** Las personas con SW tienen una piel fina y presentan envejecimiento prematuro de la piel y del cabello con la aparición temprana de canas. Es frecuente la hipoplasia ungueal. Se ha descrito también la existencia de pliegues cutáneos anormales en la región sacra.

**10. Otras.** Muchos individuos con SW presentan una voz ronca, que se manifiesta en algunos casos desde el llanto neonatal. Además,

existen muchos otros problemas y anomalías descritos asociados con SW. No obstante, bien son complicaciones secundarias a las alteraciones típicas de los apartados previos, o bien se presentan en pacientes que no reúnen criterios diagnósticos y representan probablemente fenocopias.

De entre todo este abanico de manifestaciones, las características más prevalentes en individuos con SW incluyen algunos rasgos craneofaciales como la hipoplasia malar con mofletes abultados (100%), el aumento de tejido periorbitario y los labios gruesos (95%), y la nariz corta con un puente nasal aplanado (90%), así como el retraso mental (98%) principalmente en un rango de leve a moderado (78%), la personalidad extrovertida y gregaria (90%) y la hiperacusia (85%).


### Diagnóstico clínico

A diferencia de otras patologías, no se ha llegado todavía a establecer unos criterios clínicos consensuados para el diagnóstico definitivo del SW. Preus definió un índice numérico basado, fundamentalmente, en valorar los rasgos faciales y las anomalías asociadas<sup>(23)</sup> y otros grupos han publicado otro índice más recientemente<sup>(24)</sup>.

Nuestro grupo definió unos criterios clínicos previos a la realización de estudios moleculares al objeto de poder valorar la eficacia diagnóstica de la tecnología empleada y de establecer correlaciones clínico-moleculares<sup>(25)</sup>. En estos criterios se incluyen las características más específicas y constantes del SW y se excluyen las más genéricas e inespecíficas como el retraso del crecimiento. El análisis molecular posterior en aproximadamente un centenar de pacientes ha corroborado la validez de estos criterios clínicos que se describen en la tabla I. Para niños menores de 24 meses, 3 criterios mayores o 2 mayores y 2 menores son necesarios para el diagnóstico. Para individuos mayores de 2 años, son necesarios 4 criterios mayores o 3 mayores y 2 menores.

### Seguimiento

El seguimiento médico de los pacientes con síndrome de Williams debe ser multidisciplinario, coordinado por un especialista en genética, quien proporcionará, además, el consejo genético a la familia. Se puede



**Figura 3.** Resumen de los resultados de genotipar múltiples marcadores polimórficos en pacientes con SW. Se puede apreciar que un intervalo que incluye los loci desde D7S489B hasta D7S1870 está deletionado de manera constante en todos los pacientes informativos. En los cuatro pacientes sin deleción, mostrados abajo, no se detecta ninguna anomalía molecular.

requerir, además, seguimiento por otras muchas especialidades tales como cardiología, nefrología, neurología, ortopedia, urología, gastroenterología, oftalmología, odontología, psicología y rehabilitación (para terapia física y/o ocupacional). Al diagnóstico, además de un examen físico exhaustivo que incluya la toma de tensión arterial en los cuatro miembros, es obligatorio la obtención de un ecocardiograma y de una ecografía renal, así como analítica para determinar la función renal, los niveles de calcio en sangre, y el cociente de calcio/creatinina en orina. El seguimiento posterior depende de la variedad y grado de los problemas médicos asociados. En ausencia de patología seria y de complicaciones, se debe seguir a estos niños con una periodicidad anual, controlando todos los aspectos del cuadro e incluyendo una toma de la tensión arterial en la exploración. Se debe valorar el ritmo de crecimiento en relación a los estándares establecidos para la población con SW<sup>(18)</sup>. La aparición de hiperreflexia u otros síntomas neurológicos es indicación para la obtención de un TAC o RNM craneal para descartar una posible anomalía de Arnold-Chiari o signos de isquemia cerebral.

### Tratamiento

**Médico:** El único tratamiento médico es la eliminación de la vitamina D y los suplementos de calcio de la dieta si existe hipercalcemia. Es recomendable imponer desde el principio una dieta rica en residuos para combatir el estreñimiento.

En caso de hiperactividad y déficit de atención que agrave los problemas de aprendizaje, el metfenidato ha mostrado ser eficaz en algunos casos. La única contraindicación es la existencia de enfermedad vascular significativa.

Otros posibles tratamientos médicos o quirúrgicos serán administrados por los especialistas oportunos dependiendo de los problemas individualizados.

**De apoyo:** Requieren programas de educación especial individualizados. Algunos niños se integran en colegios normales con ayuda extra y otros necesitan escuelas especiales. Es conveniente la instauración

temprana de terapia del lenguaje, terapia ocupacional, y a veces, terapia física.

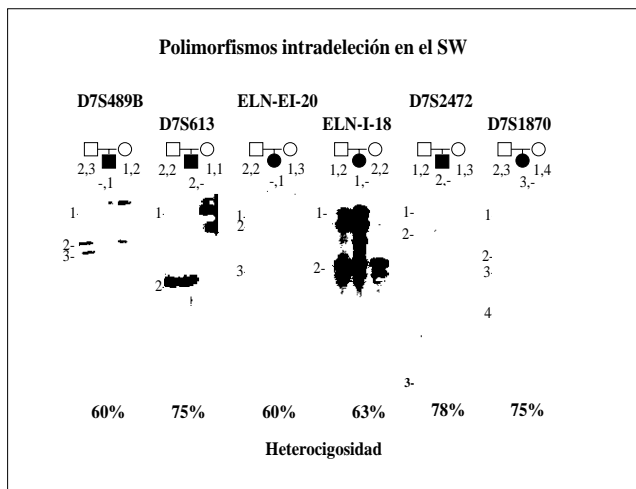
Desde hace casi dos años existe en España una Asociación de familias afectadas con SW. Es importante remitir cada nuevo caso diagnosticado con SW a dicha asociación. Esta puede ser una gran fuente de información incluso para profesionales y servir de gran ayuda y apoyo tanto a los pacientes como a sus familias.

### Sobre la asimetría mental y las habilidades musicales

Los padres de los niños con SW han observado frecuentemente que, a pesar de sus evidentes deficiencias en varios aspectos cognitivos, estos niños presentan una habilidad musical poco usual. Uno de los síntomas posiblemente asociados a esta cualidad musical es, como se ha mencionado, la hiperacusia. Algo que se ha considerado anecdótico en el pasado, ha tomado mayor relevancia con observaciones recientes más objetivas por profesionales en varios campamentos americanos de niños con SW. Parece evidente que estos niños presentan una gran capacidad para aprender y retener música. A raíz de entonces, se ha realizado investigación adicional que ratifica la posible existencia de una base biológica para ese talento musical. Por estudios con resonancia nuclear magnética sobre los tamaños de las distintas áreas del cerebro, se ha comprobado que la mayoría de los individuos con SW tienen un aumento relativo del plano temporal izquierdo, similar al que se observa en los músicos con musicalidad perfecta respecto a la población general<sup>(26)</sup>.

Aunque es prematuro saber si los resultados van a ser tan buenos como prometen, es lógico postular que una de las mejores terapias ocupacionales para muchos individuos con SW es el estudio y práctica de la música en cualquiera de sus variedades instrumentales y/o líricas. Ello les puede ayudar a una integración social en el futuro. Su falta de inhibición y temor ante circunstancias de exhibición parece ser otra gran ventaja para que actúen en escenarios y frente al público.

### Definición molecular



**Figura 4.** Genotipado representativo de 6 marcadores polimórficos intradelección en familias con SW. En todos los casos se demuestra la falta de herencia de un alelo, representado por el símbolo -, debido a deleciones de novo.

La lesión molecular asociada al SW se conoce desde hace algo más de tres años. Se trata de una deleción hemicigota en la región cromosómica 7q11.23 que incluye el gen de la elastina<sup>(27)</sup>. Aproximadamente el 95% de los individuos que reúnen criterios para un diagnóstico clínico de SW presentan la deleción<sup>(24,25,27-31)</sup>. La deleción se ha denominado submicroscópica, porque no es diagnosticable por citogenética. Sin embargo, cuando se elongan los cromosomas en prometafase se puede detectar de manera consistente una reducción en el tamaño de la subbanda 7q11.23, que se aprecia por la localización más medial de 7q11.22 dentro de 7q11.2 en lugar de su situación habitual en el tercio más centromérico<sup>(25)</sup>. Si bien esta apreciación es relativamente difícil y no puede ser diagnóstica, sí es indicativa del tamaño aproximado del fragmento delecionado que debe de estar entre las 1,5 y 2 megabases de secuencia. Por métodos moleculares, mediante un mapa genético de la zona alta resolución y un mapa físico de restricción y de clones genómicos todavía incompleto, se han obtenido resultados concordantes con los citogenéticos (Fig 2)<sup>(25)</sup>. Además, la deleción parece de tamaño muy similar en casi todos los casos y se ha establecido un intervalo genómico que está comúnmente delecionado (Fig 3). El número exacto de genes incluidos en dicho intervalo se desconoce, aunque por el tamaño genómico se puede estimar en unos 20 a 40. Es importante insistir, no obstante, que, dado que existe una copia normal en el otro cromosoma 7, muchos de los genes afectados no van a ocasionar ninguna repercusión fenotípica.

Sólo un 5% de los pacientes con SW clínicamente definido no presentan deleción detectable con las sondas y marcadores genéticos disponibles en la actualidad. Es posible que presenten deleciones más pequeñas o incluso mutaciones puntuales en alguno de los genes de la región 7q11.23, lo que permitiría, además, definir la implicación causal de dicho gen en el fenotipo. De manera alternativa, estos pacientes pueden representar fenocopias debidas a mutaciones en otros genes situados en otra región genómica y que causan un cuadro similar. En este respecto hay que considerar que varios casos considerados como SW han sido publicados en asociación a alteraciones citogenéticas de los cromosomas 4, 6, 13 y 18<sup>(32-34)</sup>.

La correlación tan evidente entre deleciones bastante homogéne-

as en el cromosoma 7 y el fenotipo sugiere que el cuadro clínico único y consistente del SW está patológicamente relacionado con una deleción relativamente grande que incluye varios genes<sup>(25)</sup>. Probablemente, el fenotipo debido a la deleción está causado por los efectos aditivos e interaccionantes de la hemicigosidad de una serie de genes contiguos, mientras que la deleción o mutación de uno solo de estos genes pudiera no ser detectable fenotípicamente.

Sin embargo, existe una significativa variabilidad en la expresión fenotípica del SW. En un intento de buscar una posible causa molecular para esa variabilidad clínica se han analizado varios parámetros como el tamaño de la deleción, el origen parental del alelo delecionado y una variante proteica en el gen de la elastina de alelo retenido. Sólo se ha determinado una asociación significativa entre un mayor retraso del crecimiento (medido como talla, peso y perímetro cefálico) de origen prenatal y la presencia de la deleción en el cromosoma materno<sup>(25)</sup>. Esto sugiere la posible existencia de impronta gamética en la región con afectación por la deleción de algún gen cuyo alelo en el cromosoma paterno está normalmente inhibido y cuya función es requerida para un crecimiento normal (aunque formalmente también sería compatible con lo contrario: afectación de un gen con impronta materna que reprime el crecimiento).

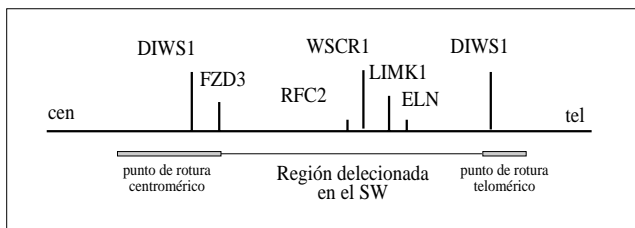
#### Heredabilidad y riesgo

El riesgo de que vuelva a darse un segundo caso de síndrome de Williams en una misma familia donde ha habido un caso índice es despreciable. Por tanto, los padres no afectados con un hijo con SW, así como sus hijos normales no tienen ningún riesgo aumentado de tener niños con este cuadro. Sin embargo, las personas con síndrome de Williams pueden transmitir la lesión molecular y por tanto la enfermedad al 50% de sus descendientes (de manera autosómica dominante).

#### Diagnóstico

Hasta muy recientemente, el diagnóstico del síndrome de Williams se hacía exclusivamente por el ojo clínico del médico. La existencia de rasgos faciales como los descritos junto con alguna otra manifestación característica llevaba a un diagnóstico casi siempre con algunas dudas. Actualmente, dado que la lesión molecular responsable en más del 95% de los casos se conoce como veremos más adelante, es posible confirmar el diagnóstico por métodos moleculares. Caso de ser el resultado positivo, el diagnóstico es de certeza; en el caso de un test negativo, existe un ~5% de error que se corresponde con el porcentaje de individuos clínicamente afectados en los que no se detecta deleción y cuya lesión molecular es todavía desconocida.

El método diagnóstico más utilizado, pero no el único posible, se realiza por hibridación *in situ* con marcado fluorescente (FISH) usando como sonda un cósmido del gen de la elastina y una sonda control que identifique ambos cromosomas 7<sup>(24,27,35)</sup>. El diagnóstico puede realizarse, asimismo, por la técnica Southern blot y medición de dosis génica usando también una sonda delecionada y una sonda control<sup>(25,31)</sup>. Una tercera alternativa diagnóstica es la detección de pérdida alélica mediante el tipado de los varios polimorfismos que se encuentran en el intervalo comúnmente delecionado (Fig 4)<sup>(25,36,37)</sup>. Este método, basado en la PCR, es técnicamente más simple y rápido que los dos anteriores. Además, proporciona información sobre la posible exten-



**Figura 5.** Representación esquemática del mapa de transcripción actual en la región comúnmente delecionada en el SW.

sión de la deleción así como del origen del alelo delecionado, lo que puede tener importancia pronóstica para la talla. Aunque es preferible disponer de muestras de ambos padres, incluso en ausencia de éstas se podría diagnosticar la probable presencia de una deleción si se obtiene una única banda en el genotipado del paciente con 6 ó 7 de los marcadores, con un riesgo de error despreciable ( $< 0,03\%$ ) dada la altísima heterocigosidad añadida de estos polimorfismos<sup>(25)</sup>.

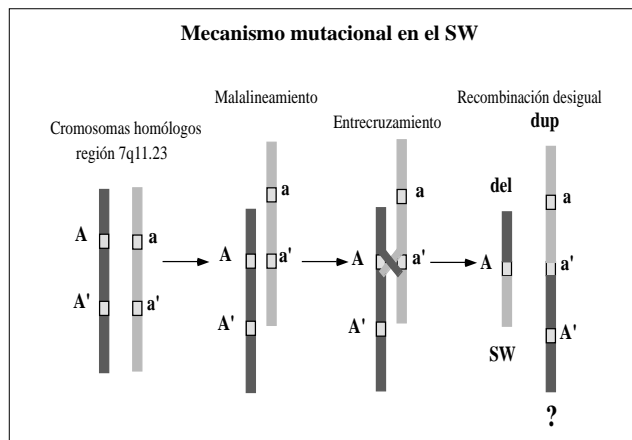
La obtención de un diagnóstico certero y precoz es de suma importancia para dar consejo genético a la familia, evitar exploraciones innecesarias y planificar las medidas de seguimiento y tratamiento para su máxima eficacia. El genotipado basado en PCR puede aplicarse fácilmente al diagnóstico prenatal en las escasas ocasiones en que esté indicado realizarlo.

### Mecanismo mutacional

Teniendo en cuenta que la incidencia del SW aproxima 1 de cada 20.000 nacimientos y la gran mayoría de los casos son esporádicos representando nuevas mutaciones, la tasa mutacional de este cuadro es muy alta, cercana a  $5 \times 10^{-5}$ . Recientemente se ha demostrado que las deleciones se producen en más de 2/3 de los casos durante la meiosis tanto materna como paterna<sup>(38,39)</sup>. El origen de la deleción es tanto materno como paterno y no se ha observado una correlación de la edad de los padres con una mayor incidencia de deleciones. En la región cromosómica 7q11.23 se han encontrado varias secuencias que se encuentran repetidas tanto en la zona comúnmente delecionada como en sus flancos<sup>(25,40)</sup>. Recientemente se ha identificado, además, un gen que está presente al menos en dos copias, localizadas en cada una de las dos regiones donde se producen las roturas cromosómicas que originan la deleción (denominado DIWS1: Duplicated In the Williams Syndrome region, gen 1)<sup>(41)</sup>. Parece que una de las copias del gen en el cromosoma reordenado queda delecionada mientras que la otra (u otras) sigue intacta. Como sucede en otras regiones genómicas ya conocidas, es lógico plantear que la naturaleza repetitiva de esas secuencias y su agrupamiento en un intervalo relativamente pequeño proporcione un mecanismo que predisponga a una recombinación aberrante entre cromátides hermanas durante la meiosis o replicación mitótica, condicionando así la frecuencia elevada de deleciones en esa zona. El hecho de que los puntos de rotura cromosómica se agrupen en unas regiones genómicas determinadas sugiere un mecanismo común en la producción de las deleciones (Fig. 5).

### Genes afectados por la deleción y su implicación causal en el fenotipo

La investigación actual va encaminada a descubrir cuáles son los genes afectados por la deleción, determinar su función y establecer si están o no implicados en producir alguno de los aspectos del SW. Se



**Figura 6.** Mecanismo mutacional probable en el SW. Tras el apareamiento desigual por secuencias repetidas de los dos cromosomas homólogos, los productos resultantes si hay recombinación serían un cromosoma con una deleción intersticial (causante del SW) y un cromosoma con una duplicación (no detectado todavía)

ha generado un mapa de clones genómicos que cubren parcialmente la región delecionada y que pueden ser utilizados para la clonación posicional de genes (Fig. 2)<sup>(25)</sup>. Actualmente, ya se han caracterizado varios genes afectados por la deleción, así como unas cuantas unidades transcripcionales que todavía no se corresponden con genes definidos. Un mapa de transcripción con la localización de los genes completados hasta ahora se puede ver en la figura 5.

**1. ELN** se refiere al gen que codifica la proteína elastina. La elastina es el principal componente de las fibras elásticas que existen en la piel, las articulaciones, la pared de los vasos sanguíneos y otros tejidos, y que confieren a dichos tejidos la propiedad de distenderse. Se ha demostrado que alteraciones intragénicas en el gen de la elastina diferentes de la deleción, causan manifestaciones cardiovasculares idénticas a las del síndrome de Williams, pero no otra sintomatología<sup>(42-45)</sup>. Esto es una prueba de que las alteraciones cardiovasculares del síndrome son debidas a la pérdida de una copia del gen ELN que muestra haploinsuficiencia. Es lógico razonar que la disminución de la producción de la proteína elastina condicione una menor elasticidad y mayor rigidez a la pared de los vasos sanguíneos y que las zonas más afectadas sean aquéllas sometidas a mayor presión, inmediatamente a la salida del corazón. Otros posibles aspectos causados, al menos en parte, por la disminución de la elastina son los problemas en las articulaciones, las hernias, divertículos en el colon y vejiga, el envejecimiento prematuro de la piel, la voz ronca, y alguno de los rasgos morfológicos faciales.

Actualmente se está investigando la posibilidad de intervenir terapéuticamente en base a estos conocimientos moleculares. Dado que la elastina es degradada por elastasas, si se pudiera disminuir con algún fármaco la actividad elastasa se podría aumentar la vida media de la elastina y paliar la disminución cuantitativa que existe en estos individuos.

**2. LIMK1** es un gen que codifica una proteína quinasa que se expresa, fundamentalmente, en varias zonas del cerebro. Este tipo de proteínas está implicado en sistemas de transducción de señal intracelular. El gen se localiza inmediatamente junto a ELN y ambos están delecionados en los pacientes con SW<sup>(46)</sup>. Se han encontrado dos familias con EASV y un perfil cognitivo visuoespacial idéntico al SW

pero sin retraso mental ni otras manifestaciones del SW<sup>(14)</sup>. El estudio molecular ha revelado la existencia de una deleción hemicigota en ambos casos, la menor de ellas de 83,6 kb, que se ha secuenciado por completo e incluye exclusivamente dos genes, ELN y LIMK1. Parece, por tanto, que hay evidencia genética de que la haploinsuficiencia de LIMK1 puede contribuir a los problemas de integración visuoespacial, aunque por sí solo no causa retraso mental ni las otras características de comportamiento del síndrome. La función exacta de LIMK1 es desconocida.

**3. RFC2** codifica una subunidad de un factor polimérico de replicación del ADN (RFC: Replication Factor C) que juega un papel esencial en la elongación del ADN catalizada por las polimerasas. Se encuentra también dentro del intervalo crítico deleciónado en el SW<sup>(47)</sup>. De entrada, parece más probable que las alteraciones de las subunidades de RFC se asocien a defectos en la reparación del ADN y a proliferación anormal, en lugar de al espectro de síntomas que aparece en el SW. Sin embargo, es posible especular que una reducción cuantitativa en la cantidad de RFC pueda afectar la eficiencia de la replicación y contribuir a alguno de los síntomas como el retraso de crecimiento.

**4. FZD3** ha sido aislado muy recientemente<sup>(48)</sup>. También está deleciónado en pacientes. Este gen codifica una proteína homóloga al gen *frizzled* de *Drosophila melanogaster*. Recientemente se ha comprobado que *frizzled* actúa como receptor para *wingless*, una proteína reguladora en las señales para el desarrollo embrionario. Las proteínas wnt son las homólogas a *wingless* en mamíferos. Existe un modelo animal de KO génico de wnt en el ratón, el cual presenta anomalías en el desarrollo del mesencéfalo. Aunque es muy preliminar, FZD3 liga la proteína *wingless*, y se puede proponer que tenga una función similar en los seres humanos, como receptor de proteínas wnt que controlan el desarrollo embrionario<sup>(49)</sup>. No obstante, esto está por demostrar, así como su posible implicación en las manifestaciones del síndrome.

**5. WSCR1** codifica una proteína nueva con homología a proteínas de la familia RRM (RNA Recognition Motif) que se unen a ARN<sup>(49)</sup>. Está localizado entre LIMK1 y RFC2, en la región crítica deleciónada. Aunque su implicación en el fenotipo del SW es especulativa, se han establecido comparaciones con el síndrome del cromosoma X frágil, donde la expresión reducida de una proteína ligadora de ARN, FMR1, condiciona un cuadro de retraso mental.

**6. DIWS1** es un gen de copia múltiple con dos copias casi idénticas situadas cercanas a ambos puntos de rotura cromosómica (Figs. 5 y 6)<sup>(41)</sup>, y una de las copias queda deleciónada. Parece que sólo una de las copias codifica una proteína y el resto serían pseudogenes no procesados. Parece que la copia deleciónada es siempre la funcional pero se ignora la función de su producto génico. En cualquier caso, dada la localización y similaridad de secuencia de las dos copias de DIWS1, es muy probable que esté implicado en el mecanismo mutacional del SW, mediando los fenómenos de apareamiento recombinación desigual meiótica (Fig. 5).

Los últimos años han visto una eclosión abrumadora en el conocimiento de las causas y bases moleculares del SW<sup>(50)</sup>. Por supuesto, todavía queda mucho por andar pero es de esperar que en los años venideros se continúe el progreso exponencial en el entendimiento de un cuadro en el que el déficit de dosis por haploinsuficiencia de uno o varios genes causa, entre otras cosas, un fenotipo cognitivo y de perso-

nalidad muy característico. La identificación definitiva de tales genes, aportará nuevos conocimientos sobre los procesos biológicos del funcionamiento y desarrollo del sistema nervioso central. Además, el mayor conocimiento de su patogénesis a través de la definición molecular, puede facilitar el manejo clínico de estos pacientes, con la esperanza de posibilitar nuevas intervenciones terapéuticas para las manifestaciones que todavía sean reversibles o paliables en el momento del diagnóstico.

## Bibliografía

- 1 Fanconi G, Girardet P, Schelesinger B, Butler N, Black JA. Chronische hypercalcaemie, kombiniert mit osteosklerose, hyperazotaemie, minderwuchs und kongenitalen missbildungen. *Helv Paediat Acta* 1954; **7**:314-334.
- 2 Williams JCP, Barratt-Boyes BG and Lowe JB. Supravalvular aortic stenosis. *Circulation* 1961; **24**:1311-1318.
- 3 Beuren AJ, Apitz J and Harmjan D (1962). Supravalvular aortic stenosis in association with mental retardation and a certain facial appearance. *Circulation* 1962; **26**:1235-1240.
- 4 Grimm T, Wesselhoeft H. The genetic aspects of Williams-Beuren syndrome and the isolated form of the supravalvular aortic stenosis: investigation of 128 families. *Z. Kardiol.* 1980; **69**:168-172.
- 5 Greenberg F. Williams syndrome professional symposium. *Am J Med Genet* (suppl) 1991; **6**:85-88.
- 6 Morris CA, Thomas IT and Greenberg F. Williams syndrome: autosomal dominant inheritance. *American Journal of Medical Genetics* 1993; **47**:478-481.
- 7 Sadler LS, Robertson LK, Verdaasdonk KR, Gingell R. The Williams syndrome: evidence of possible autosomal dominant inheritance. *Am J Med Genet* 1993; **47**:468-470.
- 8 Burn J. Williams syndrome. *J Med Genet* 1986; **23**:389-395.
- 9 Martin NDT, Snodgrass GJAI, Cohen RD. Idiopathic infantile hypercalcaemia - a continuing enigma. *Arch Dis Child* 1984; **59**:605-613.
- 10 Morris CA, Demsey SA, Leonard CO, Dilts C, Blackburn BL. The natural history of Williams syndrome; physical characteristics. *J Pediatr* 1988; **113**:318-326.
- 11 Udwin O. A survey of adults with Williams syndrome and idiopathic infantile hypercalcaemia. *Developmental Medicine and Child Neurology* 1990; **32**:129-141.
- 12 Wang P, Bellugi U. Williams syndrome, Down syndrome, and cognitive neuroscience. *American Journal of Diseases in Childhood* 1993; **147**:1246-1251.
- 13 Elliot CD. Differential ability scales, 1990 (San Diego, California; Harcourt Brace Jovanovich).
- 14 Frangiskakis JM, Ewart AK, Morris CA, et al. LIM-kinase 1 hemizyosity implicated in impaired visuospatial cognitive cognition. *Cell* 1996; **86**:59-69.
- 15 Bayley N. Bayley scales of infant development, 2nd ed, 1993 (San Antonio, Texas; Psychological Corporation).
- 16 Kaplan P, Levinson BS, Kaplan BS. Cerebral artery stenoses in Williams syndrome cause strokes in childhood. *J Pediatr* 1995; **126**:943-945.
- 17 Wessel A, Pankau R, Kececioglu D, Ruschewski W, Bursch, JH. Three decades of follow-up of aortic and pulmonary vascular lesions in the Williams-Beuren syndrome. *Am J Med Genet* 1994; **52**:297-301.
- 18 Pankau R, Partsch CJ, Gosch A, Oppermann HC, Wessel A. Statural growth in Williams-Beuren syndrome. *Eur J Pediatr* 1992; **151**:751-755.
- 19 Kruse K, Pankau R, Gosch A, Wohlfahrt K. Calcium metabolism in Williams-Beuren syndrome. *J Pediatr* 1992; **121**:902-907.
- 20 Voit T, Kramer H, Thomas C, Wechsler W, Reichmann H, Lenard HG. Myopathy in Williams-Beuren syndrome. *Eur J Pediatr* 1991; **150**:521-526.
- 21 López-Rangel E, Maurice M, McGillivray B, Friedman JM. Williams syndrome in adults. *Am J Med Genet* 1992; **44**:720-729.
- 22 Pober BR, Lacro RV, Rice C, Mandell V, Teele RL. Renal findings in 40 individuals with Williams syndrome. *Am J Med Genet* 1993; **46**:271-274.
- 23 Preus M. The Williams syndrome: Objective definition and diagnosis. *Clin Genet* 1984; **24**:433-438.
- 24 Lowery MC, Morri CA, Ewart A, et al. Strong correlation of elastin deletions, detected by FISH, with Williams syndrome: evaluation of 235 patients. *Am J Hum Genet* 1995; **57**:49-53.

- 25 Pérez Jurado, L.A., Peoples R., Wang, Y.-K., Kaplan, P., Hamel, B.C.M., Francke, U.: Molecular definition of the chromosome 7 deletion in Williams syndrome and parent-of-origin effects on growth. *Am J Hum Genet* 1996; **59**:618-625.
- 26 Hickok G, Bellugi U, Jones W. Assymetrical ability. *Science* 1995; **270**:219-220
- 27 Ewart AK, Morris CA, Atkinson D, Jin W, Sternes K, Spallone P, Stock AD, Leppert M, Keating MT. Hemizyosity at the elastin locus in a developmental disorder, Williams syndrome. *Nature Genet* 1993; **5**:11-16.
- 28 Borg I, Delhanty JDA, Baraitser M. Detection of hemizyosity at the elastin locus by FISH analysis as a diagnostic test in both classical and atypical cases of Williams syndrome. *J Med Genet* 1995; **32**:692-696.
- 29 Mari A, Amari F, Mingarelli R, et al. Analysis of the elastin gene in 60 patients with clinical diagnosis of Williams syndrome. *Hum Genet* 1995; **96**:444-448.
- 30 Nickerson E, Greenberg F, Keating MT, McCaskill C, Shaffer LG. Deletions of the elastin gene at 7q11.23 occur in approximately 90% of patients with Williams syndrome. *Am J Hum Genet* 1995; **56**:1156-1161.
- 31 Kotzot D, Bernasconi F, Brecevic L, et al. Phenotype of the Williams-Beuren syndrome associated with hemizyosity at the elastin locus. *Eur J Pediatr* 1995; **154**:477-482.
- 32 Bzduch V, Lukacova M. Interstitial deletion of the long arm of chromosome 6(q22.2q23) in a boy with phenotypic features of Williams syndrome. *Clin Genet* 1989; **35**: 230-231.
- 33 Colley A, Thakker Y, Ward H, Donnai D. Unbalanced 13;18 translocation and Williams syndrome. *J Med Genet* 1992; **29**:63-65.
- 34 Jefferson RD, Burn J, Gaunt KL, Hunter S, Davison EV. A terminal deletion of the long arm of chromosome 4 (46,XX,del(4)(q33)) in an infant with phenotypic features of Williams syndrome. *J Med Genet* 1986; **23**:474-480.
- 35 Pérez Jurado LA, Li X, Francke U. The human calcitonin receptor gene at chromosome band 7q21.3 is outside the deletion associated with the Williams syndrome. *Cytogenet Cell Genet* 1995; **70**:246-249.
- 36 Foster K, Ferrell R, King-Underwood L, Povey S, Attwood J, Rennick R, Humphries SE, Henney AM. Description of a dinucleotide repeat polymorphism in the human elastin gene and its use to confirm assignment of the gene to chromosome 7. *Ann Hum Genet* 1993; **57**:87-96.
- 37 Gilbert-Dussardier B, Bonneau D, Gigarel N, et al. A novel microsatellite DNA marker at locus D7S1870 detects hemizyosity in 75% of patients with Williams syndrome. *Am J Hum Genet* 1995; **56**:542-544.
- 38 Urban Z, Helms C, Fekete G, et al. 7q11.23 deletions in Williams syndrome arise as a consequence of unequal meiotic crossover. *Am J Hum Genet* 1996; **59**:958-962.
- 39 Dutly F, Schinzel A. Unequal interchromosomal rearrangements may result in elastin gene deletions causing the Williams-Beuren syndrome. *Hum Mol Genet* 1996; **5**:1893-1898.
- 40 Robinson WP, Waslynka J, Bernasconi F, Wang M, Clark S, Kotzot D, Schinzel A. Delineation of 7q11.2 deletions associated with Williams-Beuren syndrome and mapping of a repetitive sequence to within and to either side of the common deletion. *Genomics* 1996; **34**:17-23.
- 41 Pérez Jurado, L.A., Wang, Y.-K., Peoples, R., Coloma, A., Francke, U. A duplicate gene in the Williams Syndrome deletion region. HUGO meeting, Heidelberg, Germany. March 1996, A347.
- 42 Curran ME, Atkinson DL, Ewart AK, Morris CA, Leppert MF, Keating MT. The elastin gene is disrupted by a translocation associated with supravalvular aortic stenosis. *Cell* 1993; **73**:159-168.
- 43 Ewart AK, Jin W, Atkinson D, Morris CA, Keating MT. Supravalvular aortic stenosis associated with a deletion disrupting the elastin gene. *J Clin Invest* 1994; **93**:1071-1077.
- 44 Olson TM, Michels VV, Urban Z, et al. A 30 kb deletion within the elastin gene results in familial supravalvular aortic stenosis. *Hum Mol Genet* 1995; **4**:1677-1679
- 45 Tassabehji M, Metcalfe K, Fergusson WD, et al.: LIM-kinase deleted in Williams syndrome. *Nature Genet* 1996; **13**:272-273.
- 46 Monaco AP. Dissecting Williams syndrome. *Current Biol* 1996; **6**:1396-1398.
- 47 Peoples R, Pérez Jurado LA, Wang YK, Kaplan P., Francke U.: The gene for the replication factor C subunit 2 (RFC2) is within the 7q11.23 Williams syndrome deletion. *Am J Hum Genet* 1996; **58**:1370-1373.
- 48 Wang Y.-K., Harryman-Samos C, Peoples R, Pérez Jurado, L.A., Nusse R, Francke U.: A novel human homologue of the *Drosophila* frizzled wnt receptor gene binds wingless protein and is in the Williams syndrome deletion at 7q11.23. *Hum Mol Genet* 1997; **6**:465-472.
- 49 Osborne L, Martindale D, Scherer S, et al. Identification of genes from a 500 kb region that is commonly deleted in Williams syndrome. *Genomics* 1996; **36**:328-336
- 50 Ashkenas J. Williams syndrome starts making sense. *Am J Hum Genet* 1996; **59**:756-761.



- Características Fenotípicas en el Síndrome de Williams. **F. Ballesta<sup>1</sup>, M. Milá<sup>1</sup>, A. Carrió<sup>1</sup>, A. Esteve<sup>2</sup>.** <sup>1</sup>Servicio de Genética, Hospital Clínic, Facultad de Medicina. Barcelona. <sup>2</sup>Servicio de Pediatría, Hospital General de Vic.

El síndrome de Williams presenta un amplio espectro de manifestaciones clínicas que en ocasiones pueden dificultar su diagnóstico y en consecuencia el consejo genético. En la actualidad el conocimiento de la participación del gen de la elastina (deleción) en las manifestaciones clínicas, facilita el diagnóstico y permite un más fácil consejo genético, si bien no en todos los casos los resultados del estudio son concluyentes.

En la presente comunicación se presentan los resultados preliminares del estudio realizado a un grupo de niños con sospecha diagnóstica de la enfermedad. El estudio por FISH en 22 casos ha detectado la deleción en 10. El estudio molecular de pérdida de heterocigosidad mediante los microsatélites AFMa060xc9 y AFM136xe3 fue informativo en 22 casos de un total de 32, detectándose en seis pérdida de heterocigosidad y en 16 no deleción.

La correlación cariotipo-genotipo de los casos positivos permite observar que hay variaciones en la intensidad del cuadro clínico, si bien la patología vascular y la facies son las manifestaciones más constantes.

Otro punto que merece comentario es el grupo de niños en el que no se ha encontrado la deleción, y que están siendo objeto de estudio con más microsatélites (D7S2476, D7S2516, AFM289ve9, AFM259zc1, AFMa106wb1), en especial los casos no informativos. Uno de los casos negativos es objeto de presentación detallada para discusión diagnóstica dado que las características clínicas, compatibles con el síndrome, no permite incluirla hasta el momento en un síndrome específico.

- Síndrome de Williams. **A. Lladonosa Montull, J. Antich Femenías, J. Bartrons Casas, J.B. Ros Viladoms.** Hospital «Sant Joan de Déu». Barcelona.

El síndrome de Williams, también conocido como síndrome de la cara de duendecillo o síndrome de la hipercalcemia idopática-estenosis aórtica supraavicular, se caracteriza por presentar una facies típica con anomalías cardiovasculares, y pudiendo existir retraso mental, retraso en el crecimiento e hipercalcemia.

Presentamos una paciente de 2 años y 8 meses de edad, hija única de padres no consanguíneos. La gestación cursó sin incidencias y el parto de nalgas fue a las 38 semanas.

En la exploración destaca voz ronca y profunda, retraso psicomotor global y ponderoestatural. Dismorfias craneofaciales, depresión temporal, mejillas prominentes, edema periorbital, epicanthus, iris estrellado, puente nasal deprimido, narinas antevertidas, prominencia labio inferior, dientes pequeños y diastasis dentaria. Laxitud articular, clinodactilia 5º dedo de ambas manos, ligera sindactilia entre 2º y 3º dedos de los pies.

A la auscultación se evidencia un soplo sistólico 3/6 en foco aórtico que mediante ecocardiografía se ha diagnosticado de ligera estenosis supraaórtica. El estudio citogenético 46, XX. El análisis del calcio en sangre está dentro de la normalidad, mientras que en orina de

24 horas hay un aumento del calcio y del fosfato no esterificado. Las características clínicas de la paciente corresponden a un síndrome de Williams que ha sido corroborado mediante hibridación «in situ» siendo positiva en uno de los dos cromosomas 7. Está pendiente de confirmación de la deleción mediante estudios moleculares.

- Síndrome de Williams-Beuren. Nuestra Casuística. **G. Rodríguez Criado, E. Castro, J.M. Falcón, I. Gómez de Terreros.** Hospital Infantil Universitario «Virgen del Rocío». Sevilla.

**Objetivo.** Investigar los datos neuropsicológicos de nuestros pacientes con síndrome de Williams-Beuren (SWB) así como los signos clínicos asociados.

**Pacientes y método.** Los pacientes son los niños diagnosticados de SWB en nuestra Unidad durante los últimos 5 años, siguiendo los criterios de Preus. Se realizaron los protocolos de historias clínicas del Hospital. Los signos exploratorios fueron recogidos por el autor principal. Los datos caracterológicos de la encuesta hecha a los padres. Las anomalías cardiovasculares las diagnosticó el Servicio de Cardiología mediante ECO 2D y en dos casos mediante cateterismo. Se hicieron estudios citogenéticos de alta resolución a todos los niños, así como determinación de calcemia y si ésta estaba elevada en relación calcio/creatinina en orina. Se practicó TAC craneal a seis y RM cerebral a dos.

**Resultados.** Todos los pacientes reunieron 11 o más criterios de los 16 de Preus. Todos los cariotipos fueron normales. La calcemia estuvo moderadamente elevada en dos pacientes con Ca/creatinina normal.

## SESION COMUNICACIONES I

Cinco mujeres y dos hombres. La edad del diagnóstico de 6 meses a 8 años (media 23 meses). Retraso psicomotor moderado se observó en dos casos, leve en dos casos, dudoso en dos casos e inexistente en dos casos. Estenosis pulmonar y/o aórtica hubo en cinco casos, fue dudosa la estenosis pulmonar en un caso y en otro presentó una CIV pequeña. El peso y la talla estuvieron por debajo del P-3 en cinco casos. Perímetro cefálico inferior al P-3 en tres casos. Poco apetito, dificultad para dormir, llanto frecuente, locuacidad, hiperactividad, distraído, cariñoso, sociable, habla mal e hipotonía se apreció en más de la mitad de los pacientes. No se encontraron anomalías cerebrales.

**Conclusiones.** Se perfila un patrón caracterológico similar al que ha sido publicado con anterioridad. Precisaremos de ulteriores estudios más específicos para concretar mejor dicho patrón.

- Utilidad de los Registros Poblacionales: El Registro de Defectos Congénitos de Barcelona (REDCB). **J. Salvador.** Instituto Municipal de Salud Pública de Barcelona e Instituto Universitario de Salud Pública de Cataluña.

El control y prevención de los defectos congénitos (DC) se ha convertido en todos los países desarrollados en una materia de salud pública. Los registros poblacionales de DC han mostrado su bondad como sistemas de información útil para efectuar este control, así como para planificar y evaluar los programas de prevención. No obstante, estos registros pueden tener otras utilidades, parte de las cuales inciden directamente en el análisis clínico de los casos que recogen.

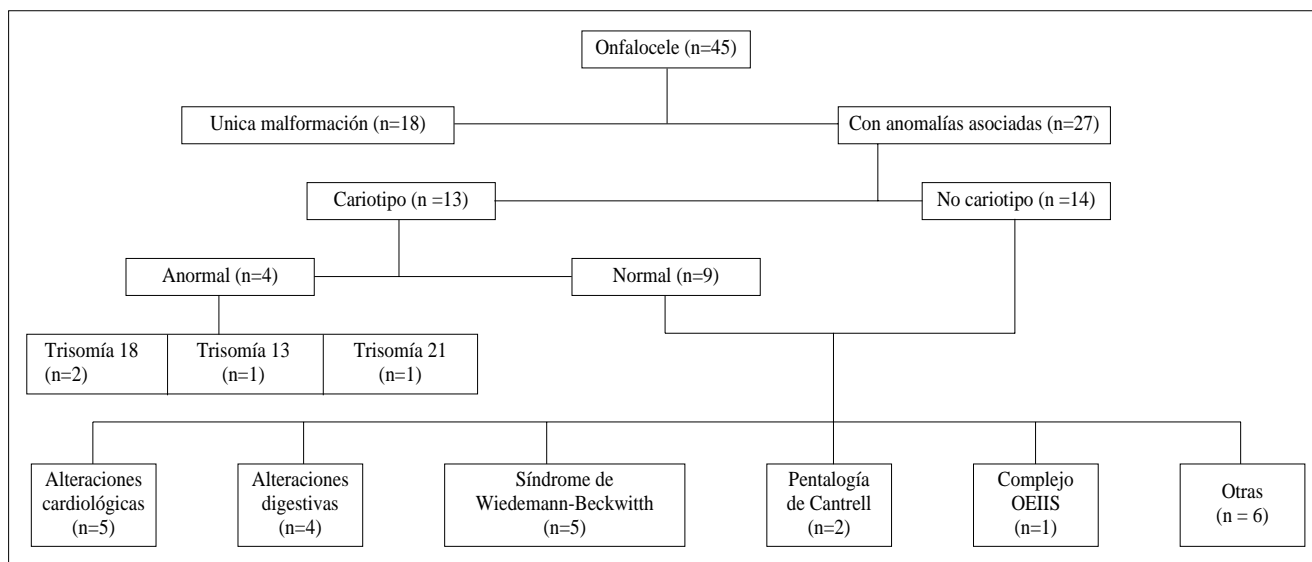


Figura 1.

Se presenta el Registro de Defectos Congénitos de Barcelona (REDCB), describiendo su metodología de obtención de datos de interés clínico y la casuística acumulada en el período 1992-1994. Esta obtención de información se basa en la colaboración con el REDCB de múltiples profesionales implicados en los diferentes aspectos del manejo de la patología dismorfológica: obstetras, pediatras, genetistas clínicos, citogenetistas, patólogos, administradores, epidemiólogos, etc., así como en un operativo de estudio sistemático y exhaustivo de los casos que recibe.

Durante el período señalado (1992-1994) el REDCB ha recogido 438 casos con DC en 23 hospitales con maternidad de la ciudad, de los cuales 325 (74%) son recién nacidos y 113 interrupciones voluntarias del embarazo (IVE, 26%). Las proporciones de realización de cariotipo y autopsia en casos susceptibles de estos análisis son bastante elevadas: 87% de cariotipos y 78% de autopsias, aunque un porcentaje no despreciable de estas últimas (21%) no resultan ser todo lo informativas que sería deseable. Del total de casos, 181 presentan 1 DC aislado (41%), 136 corresponden a cuadros de defectos múltiples en los que no se ha podido diagnosticar un síndrome (31%), y 121 son síndromes (28%). Entre estos últimos hemos podido diagnosticar 26 síndromes genéticos, 97 cromosómicos, 3 ambientales y 3 de etiología desconocida.

— Oligoamnios y Deformaciones Múltiples. **T. Vendrell Bayona, E. Sarret Grau.** *Unidad de Genética, Hospital Materno-Infantil «Vall d'Hebron». Barcelona.*

La disminución de la cantidad de líquido amniótico, independientemente de la causa, tiene un efecto adverso para el desarrollo normal del feto.

Presentamos un paciente con rasgos faciales peculiares y limitación del movimiento de múltiples articulaciones, sometido a varias exploraciones con la sospecha diagnóstica de un síndrome malformativo.

*Presentación del caso.* Niño de 2 años y 10 meses, fruto de una tercera gestación de una pareja sana y sin antecedentes familiares pa-

tológicos. Durante la gestación se realizó una amniocentesis por edad materna (40 años), con resultado de cariotipo normal masculino. En diversas exploraciones ecográficas se puso de manifiesto un oligoamnios, siendo el parto a las 36 semanas por cesárea debido al mismo y a la presentación fetal. El recién nacido tenía peso y talla inferior al que le correspondía para la edad de gestación, perímetro cefálico +1,5 DS, test de Apgar 8-10. Había signos claros de moldeamiento intraútero. Durante los primeros meses de vida fue sometido a numerosas exploraciones radiológicas y a rehabilitación y control ortopédico.

En el momento de la exploración presentaba un desarrollo estato-ponderal normal con características fenotípicas dismorfológicas: cara larga con frente ancha y abombada, raíz nasal ancha con telecantus y epicantus intenso, nariz pequeña y antevertida, filtro largo, boca pequeña con paladar ojival y mal oclusión dentaria, orejas grandes y poco modeladas y mandíbula pequeña; tórax en tonel con aumento del

Porcentaje de riesgo		Mortalidad	
Alguna anomalía asociada	60%	Total	27%
Cardiopatía congénita	11%	Omfalocele aislado	16%
Cromosomopatía	9%	Omfalocele asociado	33%
Sdr. Wiedemann	11%		
Malformación digestiva	9%		

diámetro anteroposterior y posición en reposo con tórax flexionado; limitación de la extensión de las articulaciones de las extremidades y sindactilia proximal. Su desarrollo psicomotor era normal.

*Discusión.* Revisados todos los datos del paciente, pensamos que el conjunto de anomalías que presenta pueden ser atribuidas a una secuencia deformativa secundaria al oligoamnios que sufrió durante la vida fetal y que este paciente no se beneficiará de otras exploraciones, salvo las necesarias para su tratamiento ortopédico y eventualmente plástico.

— Patrones Malformativos Asociados a Omfalocele. **I. Güemes, J. Miranda, P. Saénz, M. Tronchoni, A. Pérez-Aytes.** *Servicio de Neonatología, Hospital Infantil «La Fe». Valencia.*

*Objetivo.* La incidencia de onfalocele en España se sitúa alrededor de 1,2 por cada diez mil recién nacidos vivos (ECEMC, 1989). Esta malformación no es difícil de diagnosticar por técnicas de sonografía intraútero, y con frecuencia aparece asociada a otras, o incluida en síndromes, por lo que el diagnóstico prenatal de un onfalocele tiene unas implicaciones importantes en cuanto al pronóstico fetal/neonatal. Por esto hemos revisado nuestra casuística para valorar los patrones malformativos asociados a onfalocele.

*Material y métodos.* Se han revisado todas las historias clínicas de los recién nacidos vivos ingresados en nuestro hospital con el diag-

## SESION COMUNICACIONES II

nóstico de onfalocele, durante el período de 1987 a 1996.

*Resultados.* (Fig 1.)

*Conclusiones:*

— Síndrome que Simula Infección Intraútero. **A. Bataller, L. Cerveró, A. Sanchís, M.J. Jiménez-Ayala, M. Marqués.** *Servicio de Pediatría-Neonatología, Hospital «Dr. Peset». Valencia.*

La asociación de microcefalia, retraso mental y calcificaciones intracraneales, con o sin afectación del sistema reticuloendotelial, se relaciona habitualmente con infección intraútero, especialmente toxoplasmosis y citomegalia. Sin embargo, hay ocasiones en que es imposible documentar dicha infección por datos analíticos. Es necesario entonces considerar, además de encefalopatías que cursan con degeneración miélnica de la sustancia blanca (síndrome de Aicardi Goutières), la posibilidad de un nuevo síndrome autosómico recesivo que simula una infección intraútero, que en algunos casos no presenta alteraciones del sistema reticuloendotelial (Baraitser 1983, Ishitsu 1985), y otras veces se asocia a estas manifestaciones (Hoyeraal 1970, Hreidarsson 1988, Burn 1986, Reardon 1994, Aalts 1995) con un curso evolutivo mortalmente precoz.

Presentamos un recién nacido, primer hijo de padres consanguíneos, con retraso de crecimiento intrauterino, microcefalia, tetraplejía espástica, convulsiones y hepatoesplenomegalia. Además, presentó anemia, leucopenia, neutropenia y trombopenia en el período neonatal. Todas las determinaciones analíticas encaminadas a establecer un diagnóstico de infección intraútero en madre e hijo han sido negativas.

Insistimos en considerar el diagnóstico de este síndrome autosómico recesivo en estas condiciones, puesto que, como se relata en la literatura, el riesgo de recurrencia es del 25%.

— Síndrome de Marfan Neonatal. A propósito de una observación. **A. Llandosa Montull, J. Antich Femenías, J. Villanueva Lamas, J. Bartrons Casas, X. Krauel Vidal.** *Hospital «Sant Joan de Déu». Barcelona.*

El síndrome de Marfan neonatal constituye la forma fenotípica más precoz y más severa del síndrome de Marfan, generalmente asociado a una insuficiencia plurivalvular y una dilatación aórtica. Además, con frecuencia presentan contracturas en flexión, anomalías óseas y oculares, facies progeroide, orejas plegadas. El fallecimiento suele ser precoz debido a la severidad de las anomalías cardiovasculares.

Presentamos un recién nacido, de sexo femenino, hija única de pa-

dres no consanguíneos. A la exploración destaca dolicocefalia, facies progeroide con aumento de los pliegues a nivel frontal, puente nasal amplio, filtrum largo, tórax carinatum, limitación a la extensión de la articulación radiohumeral, aracnodactilia, limitación abducción de las caderas y pies valgus. A la auscultación se detecta un soplo sistólico 3/6 que con ecocardiografía se diagnostica ectasia aórtica, prolapso mitral anterior y posterior e insuficiencia de las válvulas aórtica, mitral y tricuspídea. A nivel oftalmológico presenta microftalmia, opacidad corneal y glaucoma congénito.

Se han descrito diversas mutaciones en el gen de la fibrilina-1 (FBN1) y al parecer el grado de severidad clínica de este síndrome dependerá del tipo y de la localización de estas mutaciones. La forma más severa es debida a mutaciones localizadas en la región limitada por los exones 24-32, en la llamada «región neonatal» y hasta la fecha se han descrito unas 15 mutaciones en esta región. En nuestra paciente el estudio molecular del gen FBN1 está en curso.

— Síndrome de Setleis. Autosómico Dominante. **J.L. Barrionuevo Porras, A. Valenzuela Soria, C. Arjona García, R. Espigares Martín.** *Unidad de Endocrinología y Dismorfología, Departamento de Pediatría, HGE «Virgen de Las Nieves». Granada.*

Presentamos el caso clínico de un varón de 16 meses que acude a nuestra consulta para control de DMID.

*Antecedentes familiares.* Segundo hijo de padres sanos, no consanguíneos. Madre presenta manchas hiperpigmentadas simétricas en sienes y ligera ptosis palpebral.

*Antecedentes personales.* Embarazo y parto sin interés. En la exploración al nacimiento presenta manchas en sienes, pelo fino con zonas de alopecia en región occipital. Desarrollo psicomotor retrasado, hipotonía, sostén cefálico a los 8 meses, sedestación 12 m., marcha 15 m., dentición 13 m. Necesitó 2 ingresos hospitalarios por episodios de gastroenteritis con 4 y 8 meses. A los 15 meses debuta con un cuadro de cetoacidosis diabética.

*Exploración.* Talla 79,2 cm (M), peso 11,15 kg (M), PC 48,5 cm (M+1ds). Cara alargada, dolicocefalia leve, cabello fino con zonas de 5 cm de diámetro de pelo más áspero en la zona occipital, donde antes existían áreas de alopecia, epicantus bilateral, tejido periorbitario redundante, cejas finas en la cola, punta de la nariz bulbosa, labio superior con epitelización del vermellón, labio inferior grueso, hélix plegado sobre antehélix, zonas de aplasia cutis, algunas de ellas pigmentadas en sienes, surco horizontal debajo de labio inferior y otros dos verticales a ambos lados del mentón, incisivos superiores con punteado blanquecino, mamila supranumeraria, pulpejos de dedos prominentes, pliegue palmar izquierdo transversal.

*Pruebas complementarias.* RMN craneal, EEG, fondo de ojo, serie ósea, ECO abdominal, ECO cardíaca y cariotipo, todos normales.

*Comentarios.* Desde que Setleis describió el síndrome, en 1963, se han comunicado muy pocos casos, describiéndose una herencia autosómica recesiva, ya que varios de los casos eran hermanos o existía consanguinidad en sus padres. Sin embargo, Arlich en 1992 publicó un niño alemán con este síndrome cuya madre presentaba lesiones más leves en las sienes. En nuestro caso también existían antecedentes en la madre, lo que podría sugerir una herencia autosómica dominante con baja expresividad en la familia. En nuestro caso el cuadro de retraso

**Tabla I.**

Malformaciones	Literatura <sup>1</sup>	Caso 1	Caso 2
Hipertelorismo	92,1%	+	+
Puente nasal ancho	90,2%	+	+
Anomalías auriculares	88,5%	+	+
Disfagia/RGE/aspiración	78,7%	+	
Hipospadias	77,2%	+	+
Frente prominente	69,0%	+	+
Fisura palatina/labio leporino	58,4%	+	+
Anomalías laringotraqueales	42,8%	+	
Cardiopatía congénita	38,6%	+	
Ano imperforado/ectópico	35,6%	+	+
Criptorquidia	28,9%		

<sup>1</sup>H. Robin, M. Opitz, M. Muenke. *Opitz G/BBB syndrome: Clinical comparisons of families linked to Xp22 and 22q, and a review of the literature. Am J Medical Genetics 1996;62:305-317.*

psicomotor fue transitorio. Entre las anomalías asociadas no se ha descrito la DMID, aunque dada la alta incidencia de la diabetes y los pocos casos descritos creemos que ha sido una asociación al azar.

— Síndrome de Kabuki y Fragilidad Cromosómica. **M. Artigas, R. Alcázar, J. Bel, P. Fernández, G. Javier, E. Ortega, G. Pintos, T. Vendrell<sup>1</sup>, J. Prats.** *Hospital Universitari «Germans Trias i Pujol». Badalona. Hospital «Vall d'Hebron». Barcelona.*

El síndrome de Kabuki se caracteriza por retraso mental y pondoestatural, anomalías esqueléticas y facies peculiar. La principal característica diagnóstica es la presencia de fisuras palpebrales largas con eversión del tercio distal del párpado. Se trata de una niña de 11 años de edad ingresada con el diagnóstico de púrpura trombopénica. Entre sus antecedentes destacaban: fisura palatina reparada, tetralogía de Fallot corregida quirúrgicamente, malformaciones esqueléticas y retraso mental y pondoestatural. Dentro del protocolo de las púrpuras trombopénicas se practicó un mielograma que demostró escasa celularidad con megacariocitos presentes. La biopsia ósea fue normal. A pesar de que el cuadro clínico no era típico de anemia de Fanconi se solicitó un estudio de fragilidad cromosómica en el que se comprobaron frecuentes roturas. Se discutirá la relación del síndrome de Kabuki con otros síndromes polimalformativos con alteraciones hematológicas y malformaciones óseas.

— Dos Casos de Síndrome Opitz G/BBB con Amplia Expresividad Clínica. **P. Sáenz, M. Tronchoni, M. Güemes, R. Sanchís, A. Pérez Aytes.** *Hospital Infantil «La Fe». Valencia.*

Aunque el síndrome de Opitz G/BBB tiene una presentación clínica muy variable, la imagen del mismo en los textos es la de un paciente con hipertelorismo-hipospadias y anomalías en la deglución. Presentamos las manifestaciones neonatales, así como la evolución y manejo de las múltiples malformaciones que presentan, de dos recién nacidos con síndrome de Opitz G/BBB con amplia expresividad.

(Ver Tabla I)

El caso 1 permaneció 4 meses ingresado en el hospital, precisando múltiples intervenciones quirúrgicas. Actualmente, tiene un año de vida, precisa traqueotomía, colostomía y alimentación por gastrostomía. Presenta un desarrollo psicomotor correcto (sonríe, se mantiene sentado, coge objetos y los manipula, emite sonidos, inicia deambulación con apoyo...).

El caso 2 tiene un mes de vida. Toma bien por succión y lleva una colostomía.

— Síndrome de Ochoa. **E. Galán Gómez, J.M. García Blanco, E. Hidalgo Barquero, J.M. Morán Penco, S. Sanjuán Rodríguez, E. González Iglesias, J.J. Cardesa García.** *Hospital Materno Infantil, Hospital Regional Universitario «Infanta Cristina», Facultad de Medicina, UEX. Badajoz.*

Presentamos cuatro pacientes afectados de síndrome urofacial o de Ochoa. Todos pertenecen a una misma familia de raza gitana. El primer paciente es una niña de 4 años de edad evaluada por presentara rasgos dismórficos. Es el producto del tercer embarazo de padres jóvenes y consanguíneos. El embarazo fue bien tolerado. El parto fue a término mediante cesárea abdominal. En el período neonatal una ecografía renal demostró ligera ectasia pielica que se normalizó al año. En el momento de la evaluación presentaba enuresis nocturna. A la exploración mostraba un fenotipo especial caracterizado por una expresión característica de la cara sobre todo al reír o llorar. A la palpación abdominal presentaba una masa prepúbica, dura y redondeada de 5 x 5 cm. La ecografía abdominal demostró una vejiga llena, diverticulada y trabeculada. La cistografía miccional seriada demostró unos uréteres tortuosos, pero no existía reflujo vesicoureteral. La pielografía intravenosa fue normal. La cistometría demostró una vejiga pequeña y reducción de la capacidad vesical. La función renal fue normal. El segundo paciente es una hermana de 27 días de la paciente anterior. Fue evaluada debido a la historia familiar. Su fenotipo es también característico. Ella también presenta inversión de la expresión facial con el llanto. La ecografía abdominal fue normal. La cistografía miccional seriada demostró una vejiga aumentada de tamaño y lobulada. El tercer paciente es un varón de 6 años, primo segundo de los pacientes anteriores. El embarazo, parto y período neonatal fueron normales. A los 2 años presentó un chorro miccional entrecortado, incontinencia diurna y enuresis nocturna. A la exploración presentó el mismo fenotipo que sus primas. La ecografía abdominal, cistografía y pielografía intravenosa demostró hidronefrosis moderada, hidrouréter, vejiga trabeculada y multidiverticulada y estenosis de la uretra prostática.

Creemos que hay más pacientes afectados en esta familia. Este proceso tiene una herencia autosómica recesiva. Señalamos que es importante reconocer este síndrome precozmente por sus características fenotípicas, antes de que presente sintomatología a nivel nefrourológico.

— Hipomelanosis de Ito y Hemihipertrofia. **J.L. Barriónuevo Porras, A. Valenzuela Soria, R. Espigares Martín, M.F. Moreno Galdó, J. Moreno Martín.** *Unidad de Endocrinología y Dismorfología, Departamento de Pediatría, HGE «Virgen de las Nieves». Granada.*

La hipomelanosis de Ito es un cuadro caracterizado por lesiones cutáneas hipopigmentadas, convulsiones y retraso mental, asociadas a otras anomalías menores.

*Antecedentes familiares.* Madre con 21 años al nacimiento. GAV 4-2-2: 1º aborto de 8 semanas; 2ª niña de 10 años con sarcoma sinovial de codo derecho, hipertriosis lanuginosa y costillas cervicales bilaterales; 3ª la historiada; 4º interrupción voluntaria del embarazo. Padre

con 22 años al nacimiento, sin alteraciones ectodérmicas. No consanguinidad.

*Antecedentes personales.* Embarazo y parto normales. Al nacimiento: peso 3,350 kg, talla 52 y macrocefalia sin objetivar. Lesiones hipopigmentadas lineales y en remolino en miembros y tronco con aparición posterior en cara y cuello. Asimetría de miembros inferiores con disminución de perímetro y longitud de la pierna izquierda. Textura diferente de cabello en ambos hemisferios. Heterocromía de iris. Hipotonía. Desarrollo psicomotor: sostén cefálico 15 meses, deambulación 5 años, dentición de cronología normal, ausencia de lenguaje. Convulsiones desde los 20 meses, hipoacusia, movimientos estereotipados. Enfermedades anteriores: neumonía a los 11 meses, sepsis meningocócica 18 meses. A los 8 años aparece mancha café con leche en hemitórax izquierdo.

*Exploración.* Peso 36,4 (M), talla 132,4 (M+1ds), PC 57,5 (+4+5ds), hemihipertrofia de lado derecho (mayor longitud y perímetro de brazo y pierna derechos). Cabello rizado y áspero en lado derecho con remolinos en línea capilar posterior. Incisivos laterales con bordes en V y separados. Cúspide puntiforme en lado palatino del 2º premolar superior derecho. Areas despigmentadas en hemicuerpo derecho (cara, cuello, tronco, cara de flexión de extremidades) adoptando formas lineales, en reguero y en remolinos. Mancha hiperpigmentada desde escápula hasta zona inframamaria izquierda. Heterocromía de iris. Hipopsiquismo severo, lenguaje ininteligible, estrabismo divergente izquierdo.

*Pruebas complementarias.* RMN y TAC craneales: dilatación de ventrículo derecho. EEG: desorganizado, con ritmos lentos en lado izquierdo. Cariotipo de paciente y padres: normal. Potenciales auditivos evocados: OD umbral de 40 db; OI umbral de 40 db. Electroretinograma: normal. Aa en sangre y orina y ácidos orgánicos normales. Serie ósea: huesos wormianos en sutura lambdoidea, tibia y fémur derechos más largos. Fondo de ojo normal.

*Comentario.* Comunicamos este caso por la forma inusual de presentación unilateral, así como la hipertrofia del lado afecto.

— Zonas de Desarrollo: Definición e Importancia en el Análisis Dismorfológico de Niños con Varios Defectos Congénitos. **M.L. Martínez-Frías.** *ECEMC y Dpto. de Farmacología, F. Medicina, Universidad Complutense. Madrid.*

El desarrollo prenatal consta de tres etapas: la **blastogénesis**, constituida por las cuatro primeras semanas desde la formación del cigoto; la **organogénesis**, que corresponde a las cuatro semanas siguientes (es decir, desde la quinta a la octava semana), y la última etapa que es la de la **fenogénesis**, que abarca desde la semana sexta hasta la 38 de gestación.

El desarrollo ocurre en lo que denominamos zonas (o campos) de desarrollo que son las mínimas estructuras o partes del embrión que tienen capacidad de autoorganización y en las que el desarrollo es epimórfico, sincronizado en el tiempo, coordinado espacialmente y generalizado en el desarrollo. Estas zonas son las **unidades de desarrollo**, y pueden ser primarias y secundarias. La zona de desarrollo primaria corresponde a todo el embrión durante la blastogénesis. En esta etapa se produce la formación de los patrones que implica la partición de regiones indiferenciadas de la zona primaria del embrión en áreas con destinos morfogenéticos específicos que constituyen las

**zonas progenitoras.** En estas zonas progenitoras se definen las subregiones que darán lugar a cada parte morfológica. Es decir, a las futuras zonas de desarrollo secundarias. Por consiguiente, al final de la blastogénesis, el embrión está constituido por una predefinición, como en un mosaico, de lo que serán las zonas de desarrollo secundarias.

Dependiendo del momento en que intervenga un agente causal, se van a producir defectos congénitos diferentes. Así, durante la blastogénesis temprana se producirán malformaciones severas y letales, múltiples y politópicas, dando lugar a un cuadro polimalformativo grave. Si el agente actúa durante la organogénesis, los defectos serán más frecuentemente aislados, aunque también podrán constituir cuadros de defectos congénitos múltiples y de zonas de desarrollo secundarias. Pueden darse también defectos menores.

En la presentación se analiza como ejemplo, el defecto politópico de zona de desarrollo primaria de hernia diafragmática y defectos por reducción de extremidades superiores. Finalmente, se comenta la importancia de estos conceptos en la evaluación de niños polimalformados y en el enfoque causal de estos niños.

— ¿Existe Relación Entre la Exposición Prenatal a Corticosteroides y la Aparición de Fisuras Orales en el Recién Nacido? Criterios Dismorfológicos y Epidemiológicos de Causalidad. **E. Rodríguez Pinilla, M.L. Martínez-Frías.** *ECEMC (Estudio Colaborativo Español de Malformaciones Congénitas) y Dpto. de Farmacología, Facultad de Medicina, Universidad Complutense de Madrid.*

Los corticosteroides por vía sistémica se utilizan tanto en el tratamiento de enfermedades endocrinas como en enfermedades no endocrinas por sus efectos antiinflamatorios e inmunosupresores. En el año 1994, Robert y cols., publicaron los datos de un proyecto internacional (proyecto MADRE) en el que observaron un incremento del riesgo para fisuras orales (FO) en el recién nacido, tras la ingesta materna de corticosteroides sistémicos durante el primer trimestre de la gestación. Este hecho, junto con la relación observada en experimentación animal entre la exposición a corticosteroides y un claro incremento del riesgo para este tipo de defectos congénitos, hacen necesarios la realización de trabajos en los que se evalúe la existencia o no de esta relación.

En el presente trabajo se presentan los resultados de un estudio caso-control sobre la posible relación del tratamiento con corticosteroides y la aparición de FO en el recién nacido. Se analiza, asimismo, la correlación entre el momento de la ingesta y la respuesta dismorfológica que da lugar al defecto observado en el recién nacido. Para ello, hemos utilizado los datos del Estudio Colaborativo Español de Malformaciones Congénitas (ECEMC). Durante el período comprendido entre abril de 1976 y diciembre de 1995 el ECEMC controló un total de 1.287.345 recién nacidos vivos consecutivos de los que, una vez excluidos los síndromes, 1.184 presentaron FO y constituyen los casos del presente trabajo. Como controles, hemos utilizado tres grupos de recién nacidos: 1) los controles propios a los casos (definidos como el siguiente recién nacido al malformado, en la misma clínica y del mismo sexo); 2) los recién nacidos seleccionados como controles que nacieron en la misma clínica que los casos durante un período de  $\pm 45$  días a los casos, y 3) el resto de recién nacidos malformados sin

FO, con objeto de usar los mismos controles que en el trabajo de Robert y cols. Los valores de Odds Ratio (OR) obtenidos para FO tras la exposición materna durante el primer trimestre del embarazo fueron los siguientes: OR = 5,0 (p = 0,01) con los controles propios, OR = 5,2 (p = 0,008) con los controles  $\pm$  45 días y 3,2 (p = 0,03) con el resto de malformados. Nuestros resultados apoyan la hipótesis de los que los corticosteroides por vía sistémica podrían conllevar un incremento del riesgo para FO en el recién nacido. Este incremento del riesgo, aunque es pequeño, debería restringir el uso de este tipo de productos durante la gestación en aquellos casos en los que el beneficio materno justifique el riesgo. Es decir, en situaciones que comprometan la vida de la paciente, en enfermedades graves en las que no existan alternati-

COMUNICACION ESPECIAL Y  
SESION COMUNICACIONES III

vas terapéuticas seguras para el desarrollo fetal o no sean efectivas, y en los casos en los que se requiera una terapia de sustitución.

— Análisis Clínicoepidemiológico de las Asociaciones entre Defectos Congénitos Oculares y Otras Alteraciones del Desarrollo Prenatal. **E. Bermejo Sánchez, M.L. Martínez-Frías.** *ECEMC (Estudio Colaborativo Español de Malformaciones Congénitas) y Dpto. de Farmacología, Facultad de Medicina, Universidad Complutense de Madrid.*

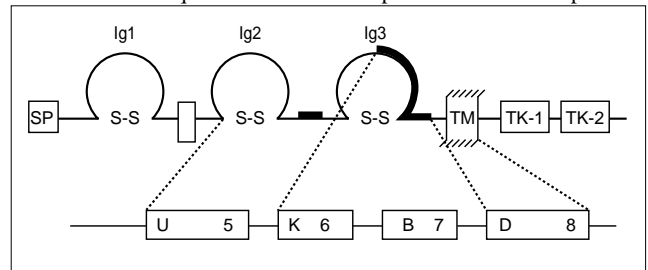
Utilizando los datos del ECEMC correspondientes al período comprendido entre 1980 y 1995, hemos realizado un detallado estudio clínico de 414 niños con defectos congénitos oculares. Con objeto de determinar si la asociación de varios defectos concretos es simplemente debida al azar, a la tendencia inespecífica de los defectos congénitos a asociarse entre sí, o si por el contrario dicha asociación es específica, hemos aplicado el método de Prieto y Martínez-Frías (Am J Med Genet 1996;62:61-67), especialmente diseñado para estudiar asociaciones de dos defectos congénitos. El hecho de observar que una asociación es específica tiene importantes implicaciones dismorfológicas, ya que permite inferir una relación patogénica entre los defectos analizados.

Los resultados más relevantes del análisis efectuado son los siguientes. En primer lugar, la **anoftalmía/microftalmía (A/M) y el coloboma ocular** se asocian de forma específica, hecho que apoyaría la hipótesis de que existe una relación patogénica entre ambos defectos, muy posiblemente secuencial, siendo el coloboma el defecto primario y la A/M la anomalía que se produce secundariamente a la existencia del coloboma. También resultó específica la asociación entre **A/M y catarata congénita**; la combinación de ambas alteraciones del desarrollo ocular está ampliamente descrita en la literatura científica, y de hecho hay un síndrome denominado síndrome de microftalmía-catarata, del que hemos registrado dos casos en el ECEMC en el período estudiado. La asociación detectada entre la **A/M y la holoprosencefalia** indica que deben estar patogénicamente relacionadas y, en este caso, cabría la posibilidad de que el defecto ocular fuera secundario a la distorsión del desarrollo temprano del cerebro anterior afectando también a las placodas ópticas. Estudiamos también las asociaciones respectivas **del coloboma ocular con el resto de los defectos estructurales incluidos dentro de la asociación CHARGE**, y a la vista de los resultados de los tests en nuestros datos no es posible concluir

que exista una relación patogénica entre los defectos analizados.

— Cartografiado Genético en la Región Pericentromérica del Cromosoma X de una Familia con Retraso Mental y Paraplejía Espástica. **F. Martínez, M. Tomàs, J.M. Millán, F. Palau, F. Prieto.** *Unitat de Genètica i Diagnòstic Prenatal, Hospital Universitari «La Fe». Valencia. Servei de Pediatria, Hospital «Francesc de Borja». Gandía.*

*Introducción.* Se ha descrito al menos 105 trastornos ligados al cromosoma X en los que el retraso mental aparece como un componente



esencial del cuadro clínico. El cartografiado genético de estos trastornos se puede realizar en familias grandes mediante el análisis de ligamiento utilizando un conjunto de marcadores de ADN distribuidos a lo largo del cromosoma X.

*Objetivo.* Cartografiar el locus determinante del fenotipo en una familia que segrega retraso mental y diplejía espástica con patrón ligado al X.

*Pacientes y métodos.* La familia está constituida por tres pacientes varones pertenecientes a dos fratrías, dos hermanos y un primo hermano. Ambas madres y la abuela materna se consideraron portadoras obligadas, habiendo una hermana de los pacientes a riesgo de ser portadora. El cuadro clínico consistía en retraso mental profundo, microcefalia, talla corta, criptorquidia y diplejía espástica. El ADN se aisló a partir de leucocitos. Los marcadores genéticos se analizaron mediante amplificación por PCR, electroforesis en gel de poliacrilamida no desnaturizante y tinción con nitrato de plata. Los loci marcadores empleados fueron: DXS237, DXS999, DMD, DXS1068, MAO-A, SYN/ARAF, AR, DXS1196, DXS1231, DXS456, DXS1220, DXS425, DXS1192 y DXS15. Los «los scores» se calcularon mediante análisis multipuntual en grupos de seis marcadores utilizando el programa Fastlink.

*Resultados.* Los marcadores informativos más cercanos que mostraban al menos un recombinante con la enfermedad fueron DXS1068 en Xp y DXS1196 en Xq, definiendo un intervalo para el locus entre Xp21.1-q21. El análisis de haplotipos indicó como localización más probable Xq12-q21. El maxlod (Z = 1,3) se obtuvo con los marcadores pericentroméricos.

*Conclusiones.* El gen causante de la enfermedad en esta familia está localizado, probablemente, en la región pericentromérica del cromosoma X. En este sentido, la hermana a riesgo es portadora.

— Bases Moleculares de los Síndromes con Craniosinostosis. **S. García-Miñaur.** *Registro de Anomalías Congénitas de la Comunidad Autónoma del País Vasco (RACAV), Clínica Materno-Infantil, Hospital de Cruces. Baracaldo (Vizcaya).*

La craneosinostosis (fusión prematura de suturas craneales) se asocia a cerca de un centenar de entidades descritas de etiología diversa. Entre las más conocidas habría que citar los síndromes de Crouzon y Apert. Algo menos conocidas son el Pfeiffer, Jackson-Weiss, Saethre-Chatzen y la cefalopolisindactilia o síndrome de Greig. Todas ellas tienen un componente hereditario de tipo autosómico dominante y, salvo el Crouzon, presentan, además, anomalías de las extremidades en grado variable (poli y/o sindactilia), lo que a menudo constituye su base diagnóstica.

El desarrollo del proyecto Genoma Humano en los últimos ocho años ha permitido la localización e identificación de numerosos genes. Esto se ha logrado bien mediante estudios de ligamiento con marcadores de ADN a partir de la observación de casos familiares con determinadas anomalías cromosómicas estructurales. En 1993 se identificó el gen de la craneosinostosis «tipo Boston» en el extremo terminal del brazo largo del cromosoma 5, donde se conocía que residía el gen ho-

Auricular	Asimetría facial	Ocular	Esqueleto	Nefrourológicas	Otras
100%	80%	40%	60%	60%	20%

meobox MSX2. Poco después se localizó el gen del Saethre-Chatzen en 7p21.1 basándose en la observación de un padre con una traslocación equilibrada «de novo» que compartía expresión fenotípica y hallazgo citogenético con su hija. Estudios de ligamiento localizaron más tarde el gen del Crouzon y del Jackson-Weiss en la región 10q25-q26, comprobando que eran entidades alélicas. Mientras tanto, los grupos que estaban tras el gen de la acondroplasia lo habían localizado en el extremo proximal del brazo corto del cromosoma 4. En esta región se sabía que residía el gen del receptor de uno de los cuatro miembros de la familia de factores del crecimiento del fibroblasto: fibroblast growth factor receptor 3 (FGFR3). El siguiente paso fue demostrar la presencia de mutaciones específicas en individuos afectados, lo que confirmó ya definitivamente la implicación de este gen en la etiopatogenia molecular de la acondroplasia. Esta pista convirtió automáticamente al gen del FGFR2, localizado en en la región 10q25-q26, en el principal candidato y no tardaron en encontrarse mutaciones en pacientes con Couzon, Apert, Jackson-Weiss y Pfeiffer. Para este último se confirmó, además, la existencia de heterogeneidad genética que implicaba a otro locus del cromosoma 8, casualmente el FGFR1. El síndrome de Greig, sin embargo, se localizó en la región 7p13 y se demostró la participación del gen GLI3, que codifica un factor de transcripción del tipo «zinc-finger». En el caso de Saethre-Chatzen, se han localizado dos locus potenciales distantes entre sí a lo largo de la región 7p15.3-p21.2, y prosigue la búsqueda sin que por el momento se haya identificado el gen responsable.

Todos estos hallazgos confirmaron, sin lugar a dudas, la directa implicación de los FGFR como determinantes moleculares de los principales síndromes con craneosinostosis.

Los FGFR son receptores de la familia de las tirosín-quinasas que presentan una estructura proteica similar (Fig.). Tienen una región extracelular con dos o tres «dominios» o fragmentos de su estructura parecidos a los de las inmunoglobulinas (Ig1-3), una región transmembrana (TM) y una región intracelular que se corresponde al dominio de la tirosín-quinasa propiamente dicha (TK1-2). Estos recep-

tores se activan por su ligando específico (SP), el factor de crecimiento del fibroblasto correspondiente, y desencadenan una cascada intracelular de acontecimientos que tienen como resultado final la activación de una proteína diana dentro del núcleo.

El tercer dominio o fragmento tipo inmunoglobulina (Ig3) de la región extracelular del FGFR2 tiene dos isoformas alternativas dependiendo del tipo de «splicing» (escisión de los intrones) que se realice y del exón correspondiente que se exprese. Estas isoformas se expresan en distintos tipos celulares de forma mutuamente excluyente: una de ellas lo hace en tejido dérmico y la otra en huesos planos del cráneo y crestas ectodérmicas apicales de los esbozos de las extremidades. Es precisamente en el exón (7 o B) que determina esta segunda isoforma de FGFR2 (IIIc) donde se encontraron por primera vez mutaciones puntuales del tipo «missense» en el síndrome de Couzon. Su consecuencia sería un receptor no funcional que explicaría el fenotipo resultante.

Sucesivos trabajos han permitido caracterizar diferentes tipos de mutaciones en las distintas entidades mencionadas. Sin embargo, y como ocurre a menudo en biología, según se avanza en el conocimiento de estos mecanismos surgen más preguntas que las explicaciones que se acaban de obtener. Así, hallazgos como el de encontrar la misma mutación puntual en dos entidades fenotípicamente distintas, y otros más recientes que se presentarán en esta comunicación, no hacen más que evidenciar la enorme complejidad biológica de esta familia de receptores.

Las más recientes observaciones sugieren que la etiopatogenia a nivel molecular de los síndromes con craneosinostosis implique posiblemente la participación simultánea de otros factores por el momento desconocidos.

— Espectro Oculoauriculovertebral: ¿Se nos Escapan Casos sin Diagnosticar? **I. Arroyo Carrera, M.J. García García, R. Barrio Sacristán, R. Lora Gómez, V. Carretero Díaz.** Sección de Neonatología, Hospital «San Pedro de Alcántara». Cáceres.

El complejo o espectro oculoauriculovertebral (EOAV) es un defecto de campo de desarrollo politópico originado durante la blastogénesis. Se trata, pues, de una entidad compleja, causalmente heterogénea y con expresión fenotípica variable donde la microtia aislada puede ser la menor manifestación clínica, mientras que el límite para la manifestación más severa no está totalmente definido con pacientes que presentan anomalías axiales severas asociadas y otros cuyas manifestaciones clínicas se solapan con otros síndromes de origen conocido. Aproximadamente el 50% de los casos presentan otras anomalías además de las típicas a nivel facial y la mayoría de los casos descritos son esporádicos.

No existe consenso en la literatura con respecto a los criterios diagnósticos mínimos del EOAV, Rollnick y cols. (1987) postulan la anomalía auricular aislada, para Ross (1975) debe existir una asimetría facial asociada a la anterior y para Shokeir (1977) tiene que estar presente además un dermoide epibulbar. El Estudio Colaborativo Español de Malformaciones Congénitas requiere la presencia de otra anomalía asociada descrita en el espectro junto con la anomalía derivada del 1º y 2º arcos branquiales para realizar el diagnóstico de certeza.

La prevalencia en la literatura varía desde el 1 por 3.500 recién na-

cidos (Poswillo, 1974) hasta el 1 por 45.000 (Morrison y cols., 1992). Creemos que la prevalencia real, al menos en nuestro medio, se acerca a la descrita por Poswillo si no se dejan casos sin diagnosticar. Para apoyarlo presentamos nuestra casuística.

Entre febrero de 1989 y diciembre de 1996 han nacido en nuestro hospital 14.742 niños, siendo todos examinados por el mismo equipo de neonatólogos. En dicho período han sido diagnosticados cinco casos de EOAV, lo que representa una prevalencia del 1 por 2.948 recién nacidos.

Manifestaciones clínicas de nuestros pacientes:

Queremos resaltar la afectación de la audición, unilateral en todos los casos, diagnosticada por potenciales evocados en tres de nuestros pacientes. Tenemos que pensar en el EOAV al valorar un niño con anomalías malformativas pues su prevalencia, creemos, es mucho más alta que la mayoría de los datos publicados.

— Manifestaciones Nefrourológicas en el Espectro Oculoauriculoventricular: Más Frecuentes de lo que Pensamos. **I. Arroyo Carrera, M.J. López Cuesta, A. López Lafuente, D. Barroso Espadero, C.E. Cimadevilla Sánchez.** *Sección de Neonatología, Hospital «San Pedro de Alcántara». Cáceres.*

La etiología del complejo o espectro oculoauriculovertebral (EOAV) es heterogénea, se han descrito casos asociados a anomalías cromosómicas: del(5q), trisomía 18 y dup(7q); a agentes teratogénicos: talidomida, primidona, ácido retinoico y tamoxifeno; en hijos de madre diabética y en síndromes de origen conocido: branquio-oto-renal y Townes-Brocks, entre otros.

Las manifestaciones clínicas del EOAV son muy variables y corresponden a alteraciones precoces politópicas de la migración celular afectando a estructuras derivadas de cresta neural, placodas ectodérmicas, mesodermo y ectodermo de superficie (Opitz 1986 y 1994, Sulik y cols. 1987, Kaye y cols. 1989).

En las revisiones del espectro más interesantes de la literatura (Cohen y cols. 1989, Gorlin y cols. 1990, Grabb 1965, Rollnick y cols. 1987, Ross 1975, Shokeir 1977, Tenconi y Hall 1983) se refleja, cuando se cita específicamente, una frecuencia de manifestaciones nefrourológicas muy baja ( $\leq 6\%$ ), especificando varios de los artículos que son conscientes del posible infradiagnóstico de anomalías internas asociadas.

Ritchey y cols. publican en 1994 una serie de 28 niños diagnosticados de síndrome de Goldenhar, en 20 de los cuales realizan técnicas de imagen para evaluar tracto urinario. De ellos, el 70% muestran anomalías: riñones ectópicos y/o fusionados (8 casos), agenesia renal (7), reflujo vesicoureteral (5), estenosis de la unión pieloureteral (2), duplicación ureteral (2) y riñón multiquístico (1).

En nuestra casuística (5 casos diagnosticados de EOAV entre 14.742 recién nacidos de febrero de 1989 a diciembre de 1996), donde hemos buscado la posible existencia de anomalía nefrourológica asociada, ésta se confirmó en tres pacientes, en dos con criterios de síndrome de Goldenhar y en otro paciente con anomalías derivadas del 1º y 2º arcos branquiales + vertebrales pero sin dermoides oculares.

Las anomalías encontradas son: doble sistema excretor izquierdo sin reflujo asociado, malrotación renal izquierda sin reflujo y megau-

réter izquierdo sin reflujo, hallazgo que no nos debe sorprender por la afectación de células derivadas de cresta neural en el espectro.

Resaltamos que las anomalías nefrourológicas en el EOAV son probablemente, más frecuentes que lo publicado en la literatura. El diagnóstico precoz nos permitirá intervenir o prevenir la morbilidad asociada a las mismas.

— Variabilidad Clínica de la Condrodisplasia Punctata. **J. González de Dios, M. Moya, M. Navarro<sup>1</sup>, M.J. Mateo.** *Servicio de Pediatría, <sup>1</sup>Servicio de Radiodiagnóstico, Hospital Universitario «San Juan». Alicante.*

*Introducción.* Bajo el término de condrodisplasia punctata (CP) se incluye un grupo heterogéneo de enfermedades óseas constitucionales, cuyo nexa de unión es la existencia de calcificaciones puntiformes a nivel epifisario.

*Caso clínico.* Recién nacido mujer, primera hija de padres jóvenes, sanos, no consanguíneos, sin antecedentes familiares de interés. Embarazo y parto normales a las 41 semanas de gestación, con peso de nacimiento = 1.040 g. A la exploración presenta un brazo derecho corto y dismófico, con mano rudimentaria y braquidactilia, con pie derecho talo, con tercer dedo acortado y supraaductus. En estudio radiológico se aprecia disminución de la longitud de húmero derecho, con un sólo hueso en antebrazo que parece corresponder a un cúbito displásico, hipoplasia metacarpianos y restos rudimentarios de las falanges; cabe destacar la presencia de calcificaciones puntiformes en áreas epifisarias proximales y distales de húmero, muñeca derecha, retro y medio pie derecho, área isquiopúbica derecha y en región del cartílago crico-tiroideo. El resto de exploraciones complementarias han resultado normales o negativas.

*Discusión.* Las calcificaciones puntiformes no son un hallazgo patognomónico de la CP, pudiendo asociarse a otras entidades con las que se debe plantear el diagnóstico diferencial: displasia epifisario múltiple, displasia espón-dilo-epifisaria, S. de Zellweger, S. de Smith-Lemli-Opitz, S. de alcohol-fetal, hijos de madre en tratamiento con dicumarínicos, trisomía 18 y 21, etc. La heterogenicidad clínica de la CP no es discutida. Llama la atención en nuestra paciente la afectación claramente asimétrica en hemicerpo derecho, tanto de las anomalías esqueléticas como por la presencia de múltiples calcificaciones epifisarias en diferentes articulaciones. Nuestro caso pudiera corresponder a una variedad de CP autosómica dominante ligada al sexo, en el que el proceso de lyonización pudiera explicar la asimetría de las lesiones. De momento no son evidentes alteraciones cutáneas ni oculares, ocasionalmente asociadas a esta entidad. La presencia de calcificaciones epifisarias constituyen un importante «signo guía» en el contexto de la displasia ósea, pero conviene recordar que pueden no ser visibles pasados unos meses de vida.

— Condrodisplasia Punctata (Recesiva Ligada al X). SD de Genes Contiguos Xpter. A Propósito de Un Caso Asociado a Hipoplasia Hipofisaria (Déficit de GH y Gonadotrofinas). **J.L. Barrionuevo Porras<sup>1</sup>, A. Valenzuela Soria<sup>1</sup>, R. Espigares Martín<sup>1</sup>, M. López de la Torre<sup>2</sup>, M. Muro<sup>2</sup>.** *<sup>1</sup>Unidad de Endocrinología y Dismorfología Pediátrica, <sup>2</sup>Departamento de Endocrinología y Nutrición, HGE «Virgen de*



*las Nieves». Granada.*

Presentamos el caso de un paciente de 9 años y 6 meses remitido a nuestra consulta con el diagnóstico de enanismo hipofisario.

Antecedentes familiares. Padres primos hermanos (P 159,7 cm, M 148,9 cm). Prima hermana también de padres consanguíneos presenta retraso mental, crisis convulsivas, sordomudez y nariz aplanada. La madre y dos tías maternas (éstas valoradas por fotografía) tienen la nariz ligeramente aplanada y sinofridia. Los hermanos del probando presentan sinofridia y pabellones auriculares despegados.

*Antecedentes personales.* Tercero de una fratría de cinco. Embarazo, parto y período neonatal normales. No teratógenos. Peso y talla al nacimiento no objetivados pero normales. Criptorquidia derecha, genitales hipoplásicos, pabellones auriculares despegados, cabello abundante, nariz aplanada. Desarrollo psicomotor normal y crecimiento lento. Desarrollo puberal lento e incompleto. Exploración en la primera visita (9/6/12): P 17 kg (-3), T 104 cm (-3-4), PC 51 cm (-1-2), (Sempé), braza 105 y SI 72; EO 5/6/12: criptorquidia derecha con teste preescrotal < 1 de Prader, testículo izquierdo escrotal < 1 de Prader, pene de 2 cm con fimosis. Tratamientos realizados: a) GH hasta los 17/9/12; b) A los 13/6/12 orquidopexia derecha; c) A los 22 avance maxilar (LeFort II), y d) a los 23 rinoplastia. Exploración a los 23/4/12: teste derecho 2,8 x 2 (6 de Prader), teste izquierdo 2,5 x 1,5 (5 de Prader), pene 8,5 x 8,5, vello pubiano 5, vello axilar 3, vello corporal normal. Peso 57,5 kg (-1-2), talla 160,4 cm (-2-3), PC 55,5 cm (-1) (Sampé); nariz aplanada, columela corta y ancha, orificios nasales semicirculares, labio superior prominente con surco subnasal poco marcado, pabellones auriculares pequeños y desplegados (5,6 cm), sinofridia, línea capilar anterior alta y retraída lateralmente; asimetría de manos con cortedad de falange distal de pulgar izquierdo, cúbito valgo. Pruebas complementarias: estudio Rx: retrusión facial media con pseudoprogmatismo, fusión anterior de C3C4 y posterior de C5C6, falanges distales acortadas, falange distal de pulgar derecho hipoplásica; RMN de silla turca: hipoplasia hipofisaria; estudio cardiológico, oftalmológico, inmunológico, hematológico (excepto ácido úrico elevado), neurológico y cariotipo, todos normales. Valoración endocrina tras el tratamiento con

GH: sigue mostrando picos de GH menores de 10 µg/dl, tras diversos estímulos; test de GnRH: FSH (basal 2,3 y pico 2,95 a los 90 minutos); LH (basal 1,1 y pico 9,97 a los 60 minutos); Testosterona 4,13 µg/dl. Seminograma: oligoastenospermia, volumen 0,6 cc, 4 x 10<sup>6</sup> espz./ml, vitalidad 33%, formas normales 15%.

*Comentarios.* Lo más característico del síndrome es la configuración nasal (Binder), así como la braquitelefalangia, ambos presentes. También se describe la asociación de hipogonadismo hipogonadotrópico, aislado o asociado a anosmia (Kailman). La mayoría son esporádicos o bien ligado al X, mostrando las mujeres portadoras talla baja, sin alteraciones radiológicas. Se comprobaron en este caso talla baja en tres generaciones, morfología facial ligeramente aplanada (dos tías y una prima), como rasgos presentes en el resto de la familia. La consanguinidad puede tener un papel importante en la clínica más florida que presenta su prima.

No hemos podido estudiar la región Xpter, aunque por el fenotipo podría encuadrarse como síndrome de genes contiguos, asociado a deleciones en esa zona, siguiendo en este caso una forma más leve que la descrita por Curry o Maroteaux.

— Hipoplasia Cartílago-Cabello. Caso Clínico. **E. Gabau, J. Martín Santana, C. Duran, D. Coll, J. Luelmo, R. Nosas, O. Asensio.** *S. de Pediatría, Consorci Hospitalari «Parc Taulí». Sabadell (Barcelona).*

La hipoplasia cartílago-cabello o condrodisplasia metafisaria tipo Mckusick es una entidad rara, autosómica recesiva, caracterizada por talla baja debida a extremidades cortas, cabello hipoplásico, alteraciones diversas de la inmunidad (humoral o celular, aisladas o asociadas) y de la eritrogenesis. El diagnóstico precoz permite la organización del seguimiento clínico, inmunológico y ortopédico que estos pacientes necesitan, así como el correcto asesoramiento genético.

Se presenta el caso de Ramón, de 17 meses, tercer hijo de una pareja joven, de raza gitana, con antecedentes lejanos de consanguinidad, talla baja familiar en la rama paterna.

Antecedentes personales de infecciones de repetición (otitis, bron-