Dermatitis atópica

E. Fonseca

Concepto

La atopia es una condición hereditaria, que predispone a padecer una serie de enfermedades, en su mayoría relacionadas con respuestas mediadas por IgE y alteraciones de la inmunidad celular y de la reactividad vascular.

La dermatitis atópica es un conjunto de anomalías y lesiones cutáneas que aparecen en los individuos atópicos.

La prevalencia de la dermatitis atópica varía de unas zonas geográficas a otras y en general es mayor cuanto más al norte se sitúa el área estudiada y cuanto más alto es su nivel de desarrollo industrial. En la población infantil española pueden encontrarse manifestaciones de la dermatitis atópica, en algún momento, entre un 5 y 10%. No existen diferencias significativas en relación con el sexo.

Clínica

Las manifestaciones clínicas típicas de la dermatitis atópica se dividen en tres etapas, que suelen denominarse del lactante, infantil y del adulto. Junto a ellas se encuentran otras, con frecuencia llamadas atípicas, a pesar de que muchas, como la xerosis, son muy constantes. Además, diversas enfermedades cutáneas y extracutáneas se asocian de forma significativa a la dermatitis atópica.

Manifestaciones típicas

La división por etapas es muy útil para describir la enfermedad y orientar el diagnóstico, pero la dermatitis atópica puede iniciarse y finalizar a cualquier edad. Los pacientes pueden desarrollar, de forma continuada o con periodos intermedios, lesiones de los diversos estadios o bien desaparecer a partir de cualquiera de ellos. Las lesiones de la fase del lactante son las más frecuentes, seguidas por las infantiles y las lesiones del adulto son las menos comunes.

Dermatitis atópica del lactante

Suele empezar hacia los cinco meses de vida, pero puede hacerlo antes. Algunos niños desarrollan lesiones de eccema seborreico, que de forma gradual va adquiriendo el aspecto de la dermatitis o eccema atópico.

Fig. 1. - Dermatitis atópica del lactante.

La localización más habitual es en la cara, respetando las zonas alrededor de los ojos, la nariz y la boca (Fig.1). Son también frecuentes en el cuero cabelludo, las orejas, el dorso de las manos y las zonas de extensión de las extremidades.

Las lesiones suelen ser pápulas o placas eritematosas y edematosas, muchas veces con erosiones, exudación y costras. Es muy raro que se aprecien las vesículas características del eccema. El prurito es un síntoma constante.

Dermatitis atópica infantil

Este periodo suele considerarse con un inicio hacia los dos años y un final entre los siete años y la pubertad. Las lesiones características se observan sobre todo en las flexuras, en especial en los codos y las rodillas (Fig. 2), pero pueden aparecer en otras zonas.

En esta fase es más fácil ver lesiones eccematosas con vesículas, pero el intenso prurito hace que enseguida se transformen en erosiones, con exudación y formación de costras.

Dermatitis atópica del adulto

A partir de la pubertad las lesiones típicas de la dermatitis atópica son las placas de liquenificación o liquen simple crónico, consistentes en un engrosamiento de la piel, con aumento de su reticulado normal. Son consecuencia del rascamiento crónico y es muy frecuente que sobre ellas aparezcan excoriaciones.

Se producen sobre todo en la nuca, el dorso de las manos y los pies, la cara de flexión de las muñecas y las zonas de extensión de las piernas. Muy a menudo coexisten con lesiones de dermatitis flexural, semejantes a las del periodo infantil y a veces con lesiones similares a las de los lactantes.

Fig. 2. - Dermatitis atópica infantil. Lesiones flexurales características.

Manifestaciones atípicas

Piel seca

La piel seca o xerosis es un hallazgo casi constante en los pacientes con dermatitis atópica de todas las edades. Se debe

Fig. 3. - Pitiriasis alba.

a un trastorno de la composición de lípidos, que origina un aspecto de sequedad, cuarteamiento y descamación fina. Sobre todo en los niños mayores y los adolescentes, suele acompañarse de hiperqueratosis en la desembocadura de los folículos pilosos (hiperqueratosis folicular), que es más intensa en los brazos y los muslos.

La xerosis causa también el pliegue o línea de Dennie-Morgan, un pliegue doble y a veces varios paralelos al pliegue palpebral inferior.

Pitiriasis alba

La mayoría de los casos ocurren en la edad escolar. Son manchas blanquecinas, con una fina descamación, en general redondeadas u ovaladas y de varios centímetros de diámetro (Fig. 3). No producen picor y predominan en la cara y las extremidades. En ocasiones son precedidas por lesiones eccematosas, pero muchas veces se desarrollan sobre piel aparentemente sana.

Prurigo atópico

El prurigo es una erupción de pápulas muy pruriginosas, que como consecuencia del rascamiento evolucionan a excoriaciones y ulceraciones en sacabocados, formación de costras y cicatrices. El prurigo nodular es una variante con lesiones más profundas.

Las lesiones predominan en las extremidades, sobre todo en las piernas y tienen una distribución salpicada (Fig. 4). Son raras en la cara.

Existen otras causas de prurigo, pero en España la mayoría de los casos infantiles ocurren en atópicos, con independencia de que pueda existir un desencadenamiento por picaduras.

Acrovesiculosis

Se caracteriza por lesiones vesiculosas en los dedos de las manos y los pies, que también pueden aparecer en las palmas y las plantas, acompañadas de prurito y que evolucionan con exudación, costras, descamación y fisuras o grietas. Estas últimas pueden causar dolor.

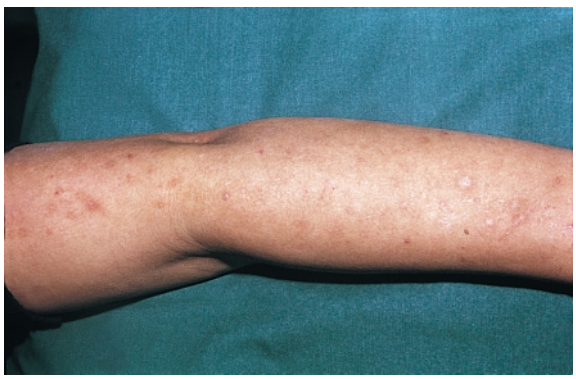

Fig. 4. - Prurigo atópico.

Dermatitis plantar juvenil

Suele presentarse entre los tres años y la pubertad y es favorecida por el uso continuado de calzado deportivo. En la mayoría de los pacientes se limita al tercio distal de las plantas y la cara plantar de los dedos, donde se aprecia eritema y un aspecto brillante y apergaminado, no exudativo. Puede haber fisuración.

Eritrodermia

Es la forma más grave de la dermatitis atópica. Se produce un enrojecimiento generalizado de la piel, con intenso prurito, edema, exudación y descamación. Las manifestaciones generales, como fiebre, escalofríos, trastornos digestivos y adenopatías son frecuentes, al igual que las infecciones bacterianas, cutáneas y sistémicas.

Dermatitis irritativas

Aunque obedezcan a un mecanismo irritativo, químico o físico, algunas de ellas, como la queilitis descamativa o la dermatitis irritativa perioral por la saliva, el eccema del pezón y determinadas formas de dermatitis del pañal, son tan frecuentes y peculiares que deben considerarse entre las manifestaciones clínicas de la dermatitis atópica.

Enfermedades asociadas

Entre las muchas enfermedades que se asocian a la dermatitis atópica, además de las propias de la constitución atópica, se encuentran las dermatitis por contacto, la alopecia areata, la ictiosis vulgar, el síndrome de Netherton, el vitíligo, el síndrome nefrótico, el síndrome de Kawasaki, la enteropatía sensible al gluten y diversas enfermedades metabólicas, inmunodeficiencias congénitas y cromosomopatías.

Los niños con dermatitis atópica son, además, propensos a determinadas infecciones, sobre todo por virus herpes simple, molusco contagioso y verrugas.

Diagnóstico

El diagnóstico de la dermatitis atópica se basa en la clínica. Existen diversas pautas de diagnóstico con criterios mayores y menores, que son muy empleadas en estudios epidemiológicos y ensayos clínicos, pero poco prácticas en la actividad clínica diaria.

La histopatología puede ser útil en casos que planteen problemas de diagnóstico diferencial. Muestra una dermatitis espongiforme (eccema), la mayoría de las veces en un estadio subagudo. Los datos de laboratorio son inconstantes y poco específicos; muchos de estos niños tienen eosinofilia periférica y elevación de la IgE. La determinación de esta última no está justificada, como tampoco el realizar pruebas con antígenos o de IgE específica, si no existen otras manifestaciones clínicas de hipersensibilidad susceptibles de una intervención terapéutica.

Diagnóstico diferencial

Los diagnósticos diferenciales varían mucho según la edad del paciente y el tipo de lesiones que

presente. En el lactante la dermatitis seborreica origina placas de eritema con escamas de aspecto graso en el cuero cabelludo, la cara y la región del pañal, que puede generalizarse, muchas veces por una candidosis sobreañadida. Su presentación suele ser más precoz que la dermatitis atópica. Puede haber casos poco típicos y transición desde la dermatitis seborreica a la atópica.

La sarna debe tenerse en cuenta en todos los niños con prurito y lesiones cutáneas, sobre todo si son de inicio reciente. La observación de surcos y vesículas perladas en las palmas y las plantas en los lactantes y en los pliegues interdigitales, genitales, etc., en niños mayores y la frecuente existencia de casos familiares es clave para el diagnóstico de sarna.

Los eccemas por contacto suelen limitarse a los puntos de actuación del irritante o del alérgeno o a zonas fotoexpuestas, si existe un mecanismo de fotosensibilidad. La historia clínica es clave para sospechar el agente desencadenante, que en caso de actuar por un mecanismo alérgico o fotoalérgico puede corroborarse por medio de pruebas epicutáneas o de fotoparche.

La pitiriasis alba muy a menudo se confunde con una pitiriasis versicolor de forma injustificada, puesto que esta última es rara en la infancia y no suele localizarse en la cara ni en las extremidades, con excepción de los brazos.

La acrovesiculosis atópica y la dermatitis plantar juvenil son también muchas veces confundidas con micosis, en este caso con tiñas. Un estudio micológico excluirá esta posibilidad.

Tratamiento

Medidas generales

Antes de iniciar el tratamiento es esencial explicar con detalle a la familia del niño qué son la atopia y la dermatitis atópica, qué pronóstico tienen y qué puede esperarse del tratamiento. Es muy importante aclarar que la dermatitis atópica no es una alergia a ninguna sustancia determinada y que en ningún modo va a resolverse por realizar “pruebas alérgicas” ni por eliminar alimentos.

Deben evitarse todas las circunstancias y elementos que provocan prurito, como el calor, especialmente el producido por aire caliente, la sequedad ambiental, el contacto con lana, plásticos y en algunos casos otras fibras.

Si bien el exceso de agua y jabón es perjudicial, también lo es la falta de higiene. Es preferible realizar duchas que baños, cortas, con agua no excesivamente caliente y con un gel de pH ácido. A continuación se aplicará una crema emoliente en todo el cuerpo, repitiéndola en otros momentos del día en las zonas de xerosis.

Las medidas para evitar irritantes incluyen cuidados para disminuir el contacto con la piel de alimentos ácidos (tomate, cítricos, etc.), cambio frecuente de pañales y aclarado cuidadoso de la ropa.

Algunos alimentos ricos en histamina, en cantidades considerables y en niños muy sensibles, pueden agravar el prurito (fresas, frutos secos, mariscos, etc.). Igual efecto pueden tener algunos medicamentos liberadores de histamina (ácido acetil salicílico, codeína) o vasodilatadores.

Terapéutica tópica

En el momento actual la base del tratamiento tópico son los corticoides, que bien empleados consiguen un control satisfactorio de la inmensa mayoría de los casos.

La elección del corticoide y el excipiente debe adecuarse a la lesión y la zona a tratar. Para las lesiones habituales en los niños, los corticoides de potencia baja o media suelen ser suficiente. El clobetasol no debe utilizarse en la infancia. En la cara, los pliegues, las mamas y la región genital deben usarse preparados de perfil de seguridad alto, para evitar efectos indeseados como rosácea, atrofia, estrías, telangiectasias, hipertricosis, etc.

En un futuro próximo podrá disponerse de nuevos inmunomoduladores de uso tópico, como el tacrolimus y la ascomicina, que supondrán una alternativa terapéutica.

Terapéutica sistémica

Los antihistamínicos orales, especialmente los de primera generación que poseen un efecto sedante, son una medida coadyuvante de los corticoides tópicos de gran utilidad.

Los antibióticos activos frente a *Staphylococcus aureus* pueden ayudar a controlar los brotes agudos, especialmente si hay sobreinfección evidente.

Los corticoides orales sólo deben usarse en casos rebeldes a los tratamientos anteriores y durante periodos cortos. Si son necesarios, es preferible el empleo de prednisona o metilprednisolona que dexametasona.

Sólo en casos excepcionales es preciso recurrir a otras medidas, como la administración de otros inmunosupresores o inmunomoduladores sistémicos (ciclosporina, metotrexato, azatioprina, tacrolimus, ascomicina, etc.) o a antidepresivos tricíclicos, para controlar el prurito. En niños mayores de 13 años puede valorarse la fotoquimioterapia (PUVA).

Bibliografía

1. Bielsa Marsol I. Eccemas (II). En: Ferrándiz C, ed. Dermatología Clínica. Madrid, Mosby/Doyma Libros 1996, 113-124.

2. Fernández Vozmediano JM y cols. Dermatitis atópica. Madrid, Jarpyo 1994.

3. Fernández Vozmediano JM, Armario Hita JC. Tacrolimus. Piel 2001;16:48-54.

4. Fonseca Capdevila E. Dermatitis atópica. Protocolo terapéutico. (En línea) (14.02.2001). Disponible en www.especialistasdermatologia.com.

5. Fonseca E. Dermatitis atópica en la infancia. Salud Rural 1997;14:92-105.

6. Guerra Tapia A. Dermatitis atópica. En: Fonseca Capdevila E, ed. Dermatología Pediátrica. Madrid, Aula Médica 1999, 83-180.